

Funktionelles Behandlungskonzept der frischen Achillessehnenruptur

Zweijahresergebnisse einer prospektiv-randomisierten Studie

H. Thermann, H. Zwipp und H. Tscherne

Unfallchirurgische Klinik (Direktor: Prof. Dr. H. Tscherne) der Medizinischen Hochschule Hannover

Functional treatment of acute Achilles tendon rupture. Two-years follow-up-results of a prospective randomized study

Summary. Ultrasonography and MRI are highly reliable and reproducible methods of determining the separation of a ruptured Achilles tendon and the degree of tendon repair in the course of healing. While MRI is expensive, it can be restricted to research and special indications. In a randomized trial a operative treatment and a conservative/functional treatment with a newly developed boot were compared in 50 patients (22 of whom underwent operative treatment and 28, conservative treatment). In this trial there were no significant differences either in the functional results or in the course of healing. Functional treatment in both groups allowed shorter periods of rehabilitation, and acceptance of the boot was particularly high in all patients.

Zusammenfassung. In der Behandlung der frischen Achillessehnenruptur wird in Mitteleuropa die operative Therapie bevorzugt, während in den angloamerikanischen und skandinavischen Ländern die konservative Behandlung die „Regelversorgung“ darstellt. Im Rahmen einer prospektiv-randomisierten Studie wird seit Januar 1987 in der Unfallchirurgischen Klinik der Medizinischen Hochschule Hannover eine operativ-funktionelle vs. konservativ-funktionelle Behandlung mit einem eigens entwickelten Spezialschuh überprüft. In die bislang noch nicht abgeschlossene Studie konnten bislang 50 Patienten (22 operativ/28 konservativ) aufgenommen werden. Bei der Erstuntersuchung konnte in der dynamischen Untersuchung mittels Sonographie und NMR die Diastase in Neutral-0-Stellung und 20°-Plantarflexion mittels standardisiertem Haltegerät objektiviert werden. Aufgrund engmaschiger Kontrollen konnte sowohl klinisch (Bewegungsausmaß, dynamometrische Kraftmessung) als auch sonographisch und in der Kernspintomographie kein signifikanter Unterschied zwischen beiden Gruppen festgestellt werden. In einem Untersuchungszeitraum von 25 Monaten ist es bisher zu keiner Ruptur gekommen. Bei

verkürzter Arbeitsunfähigkeit ($\bar{n}=4,2$ Wochen) und frühzeitiger Sportfähigkeit, stabiler Heilung und optimaler Funktion zeigt das funktionelle Behandlungskonzept bessere Resultate als die bisher gebräuchliche Gipsimmobilisierung, wobei die primär funktionelle Behandlung bei einer sonographisch gemessenen Adaptation der Sehnenstümpfe operativ-funktionellen Behandlung nicht unterlegen ist.

Retrospektive Untersuchungen sowie prospektiv randomisierte Studien zur operativen vs. konservativ-immobilisierenden Therapie der frischen subkutanen Achillessehnenruptur haben klar gezeigt, daß die operative Behandlung hinsichtlich der Rerupturrate mit 2–5% [1, 2, 6, 8, 10, 11, 14, 15, 17, 20] im Mittel günstiger ist als die konservativ-immobilisierende Therapie mit Rerupturraten bis zu 30% [3–6, 6, 9, 11–13, 16, 22]. Umgekehrt bestehen nach einer großen Sammelstudie (Riede) von 2647 Fällen Nachteile der Operation in einer chirurgischen Komplikationsrate von 11% im Mittel mit den Extremen bis zu 29% [18, 19]. Wenngleich die eigene chirurgische Komplikationsrate bei Verwendung von resorbierbarem Nahtmaterial und einfacher Nahttechnik in 125 kontrollierten Zehnjahresspätergebnissen nur bei 8,6% der Fälle und die Rerupturrate bei 2% [26] lag, wurde seit 1986 ein neues Konzept für eine neue primär-funktionelle Therapie angestrebt [24, 25].

Problemlösung

Von Januar 1987 bis 1989 wurde eine prospektiv-randomisierte Studie zur operativen vs. konservativ-funktionellen Therapie durchgeführt. Neue bildgebenden Verfahren wie Sonographie und NMR ergaben die Möglichkeit einer objektiven Evaluation der Rupturmorphologie und der Kontrolle des Heilverlaufs. Die wesentliche Voraussetzung zur Durchführung des Konzepts war die Entwicklung eines Spezialschuhs, der zum einen eine funk-

tionelle Nach- bzw. Primärbehandlung erlaubte, zum anderen die Option einer problemlosen intermittierenden Befundkontrolle mittels Ultraschallsonographie ermöglichte [23].

Ziel und Fragestellung der klinischen Studie

An einem Kollektiv von 50 Patienten (25 operativ-funktionell/25 konservativ-funktionell) sollte mit Hilfe der Sonographie und der NMR-Bildgebung folgendes nachgewiesen werden:

- Wie groß ist die Diastase zwischen den rupturierten Sehnenenden in Neutral-0-Stellung des Fußes?
- Wie groß ist die Adaptation der rupturierten Sehnenenden in 20°-Spitzfußstellung?
- Wie groß darf die verbleibende Diastase in Spitzfußstellung sein, um eine primär-funktionelle Behandlung erfolgreich durchführen zu können?
- Welche Unterschiede können im Vergleich zwischen primär-funktioneller und operativ-funktioneller Behandlung im Hinblick auf Heilverlauf, Komplikationen und funktionellen Ergebnissen erhoben werden?
- Ermöglicht das funktionelle Behandlungskonzept eine Verkürzung der Rehabilitationsperiode mit frühzeitiger Reintegration im Berufsleben und in sportlichen Aktivitäten?

Die initiale Hauptfrage war also nicht die, ob eine primär-funktionelle Behandlung überhaupt möglich ist, sondern die Differenzierung, welche Fälle aufgrund einer möglichen verbleibenden Diastase in Spitzfußstellung des Fußes nach wie vor besser einer Operation zugeführt werden sollten.

Material und Methode

Studienkonzept

Vergleichbare Rupturen (mittleres Drittel) in vergleichbaren Altersklassen (bis 50 Jahre) sollten mit 2 verschiedenen Behandlungsmethoden (25 operativ-funktionell/25 konservativ-funktionell) an insgesamt 50 Probanden prospektiv-randomisiert untersucht werden.

Studienausschluß

Lokale Bedingungen wie eine offene, veraltete Ruptur (älter als 1 Woche), Teilrupturen, das sog. „Tennis leg“ oder lokale Hautprobleme sowie allgemeine Kontraindikationen zur operativen (z. B. Kortikoidtherapie; Immunsuppressiva) oder primär-funktionellen Behandlung (z. B. Alkohol- und Heroinabusus) führten zum Studienausschluß.

Randomisierung

Durch Kennzeichnung der Dokumentationsbögen mit A (operativ-funktionell) und B (konservativ-funktionell) wurde fortlaufend zufällig A und B alterniert.

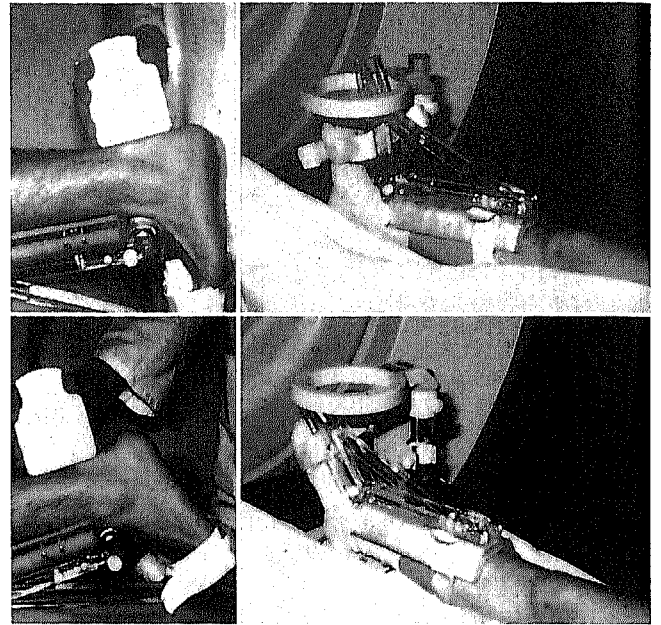


Abb. 1. Dynamische Ultraschalluntersuchung in Neutral-0-Stellung und 20°-Plantarflexion im Haltegerät

Dokumentation

Sämtliche anamnestische, klinisch-subjektive und -objektive sowie radiologische Daten der Erstuntersuchung, Sonographie- und NMR-Befunde im Verlauf, Operationsdokumentation, Nachbehandlungsprogramm und Nachuntersuchungsergebnisse wurden anonym verschlüsselt dokumentiert. Die statistische Analyse erfolgte mittels T-Test für verbundene Stichproben mittels PC im Statistikprogramm SPSS/PC⁺.

Sonographie

Die Ultraschallsonographie wurde bei der Erstuntersuchung und nach 2, 4, 6, 12 und 24 Wochen sowie nach 1 und 2 Jahren von höchstens 2 Untersuchern durchgeführt und schriftlich festgehalten.

Folgende Parameter wurden hierbei untersucht:

- Nachweis einer kompletten oder inkompletten Ruptur
- Beurteilung der Sehnenstruktur
- Bestimmung der quantitativen Diastase in der dynamischen Untersuchung bei Dorsal- und Plantarflexion
- Differenzierte Beurteilung des Heilverlaufs in Hinblick auf Regeneratbildung (Sehndicke) und Strukturierung der heilenden Achillessehne.

Dynamische Sonographie

Zur exakten und reproduzierbaren quantitativen Messung der Sehnen-diastase in 0-Position und 20°-Spitzfußstellung wurde eigens eine metallfreie, die Achillessehne aussparende Haltevorrichtung entwickelt, die eine standardisierte Fußstellung (0°/20° Plantarflexion) erlaubt. Die Diastase wurde als Distanz der Hauptanteile der Sehnenstümpfe definiert und sonographisch gemessen (Abb. 1).

Kernspintomographie

Die NMR-Dokumentation erfolgte im Rahmen der Erstuntersuchung als sagittale und axiale Darstellung mit T1- und T2-gewichte-

ten Bildern, wobei jede Untersuchung sowohl in Neutralstellung als auch in 20°-Plantarflexion im erwähnten Haltegerät durchgeführt wurde. Nachuntersuchungen erfolgten nach 8 Wochen sowie zwischen 6 und 14 Monaten.

Funktionelles Konzept durch Spezialschuh

Dieser Schuh entspricht dem Grundkonzept eines Hochschafstschuhs vergleichbar mit einem Boxerstiefel. Nach anfänglicher Umarbeitung eines Boxerstiefels konnte innerhalb 1 Jahres in Zusammenarbeit mit der Fa. Adidas ein serienmäßiges Produkt (Variostabil) erstellt werden (Abb. 2). Die Charakteristika dieses Spezialschuhs sind:

- Eine formstabile ventrale Außenlasche sowie 4 anpassungsfähige Seitenstäbe garantieren eine wirkungsvolle Führungssicherheit im Übergang vom Rückfuß und Unterschenkel und verhindern so eine Dorsalflexion. Aufgrund der Seiten- und Rückwandverstärkung sind Torsionsbewegungen weitestgehend ausgeschlossen. Sowohl die Außenlasche als auch die Seitenstäbe sind aus thermoplastischem Kunststoffmaterial, so daß gerade für die Außenlasche bei Variationen des Spannungsbereichs durch Erwärmen eine individuelle Formanpassung möglich ist.
- Durch eine geschichtete Absatzerhöhung sowie durch Wechsel der Innenkeile ergibt sich eine schnelle Möglichkeit zur Regulierung des Spitzfußwinkels beidseits. In der konservativ-funktionellen Behandlung wird mit einer Absatzerhöhung von 3 cm, in der operativ-funktionellen Behandlung mit 2 cm begonnen. Nach 6 Wochen wird sukzessive jeweils 1 cm bei beiden Behandlungsmodalitäten reduziert. Ein Hygienebeutel wird in der Nachtphase über den Schuh gestreift.




Abb. 2. Spezialschuh mit dorsaler Laschen- sowie Seiten- und Rückwandverstärkung und reduzierbarem Absatz.

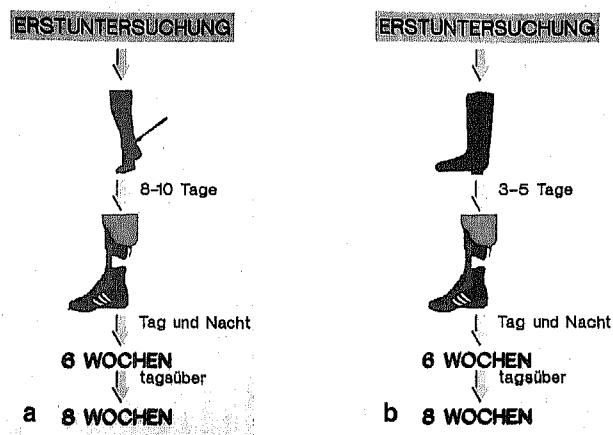


Abb. 3. Behandlungsschemata. a Operativ. b Konservativ

Nachbehandlung

Nach Anlegen des Spezialschuhs (3–5 Tage nach Trauma bzw. 8–10 Tage nach Operation) darf der Patient sofort voll belasten und setzt seine initial begonnenen isometrischen Übungen fort. Der Patient trägt den Schuh für 6 Wochen (postoperativ/nach Trauma) Tag und Nacht am verletzten Bein, danach für 2 Wochen nur tagsüber.

Nach 3 Wochen kann der Patient auf einem Fahrrad bzw. Ergometer mit geringem Kraftaufwand trainieren. Ab der 4. Woche beginnt im Spezialschuh eine krankengymnastische Übungsbehandlung mit dosiertem Krafttraining (isometrische Übungen, isokinetisches Fahrrad), PNF (propriozeptive neuromuskuläre Faszilation) und Koordinationsübungen sowie Elektro- und Kryotherapie.

Ab der 6. Woche wird mit dem Leg-press-Training begonnen. In diesem speziellen krankengymnastischen Nachbehandlungsprogramm wird außerdem in der operativen Gruppe zusätzlich eine manuelle Therapie zur Verbesserung des Gleitverhaltens im Narbenbereich durchgeführt.

Die Behandlung im Schuh ist nach insgesamt 8 Wochen bei ausreichender sonographisch evaluierter Sehnenheilung abgeschlossen. Zur Vorbereitung auf sportliche Aktivitäten wird das zwischenzeitlich eingeleitete Training zur Kräftigung der Wadenmuskulatur forciert, des weiteren die koordinativen Übungen intensiviert (isometrische und isokinetische Übungen, uneingeschränktes Fahrradfahren, Schwimmen, Laufband ohne Steigung, Einbeinstehen auf der Weichkernmatte etc.).

Ab der 10.–12. Woche kann mit einem Lauftraining auf ebenem Gelände begonnen werden, welches unter Koordinationstraining zu Kurvenlauf und Steigerungsläufen gesteigert wird. Die Sportfähigkeit ist in Abhängigkeit vom muskulären Status in der Regel zwischen der 13. und 16. Woche wiederhergestellt. Eine Ferseneinlage von 1 cm für insgesamt ½ Jahr nach Trauma wird empfohlen (Abb. 3, 4).

Nachuntersuchung

Neben der klinischen Untersuchung, der dynamischen Sonographie- und NMR-Dokumentation werden nach 3, 6, 12, und 24 Monaten zusätzliche dynamische Kraftmessungen für die Plantar- und Dorsalflexion im Rechts-/Linksvergleich durchgeführt.

Analyse und Ergebnisse der prospektiv-randomisierten Studie

Demographische Daten

Von insgesamt 50 Patienten, die seit 1/1987 bis 5/1989 in die beschriebene prospektiv-randomisierte Studie aufgenommen wurden, wurden aufgrund der Randomisierung 28 der konservativ-funktionellen, 22 der operativ-funktionellen Behandlung zugeführt.

Das Durchschnittsalter der 50 Patienten (39 Männer/11 Frauen) betrug z. Z. der Achillessehnenruptur und Behandlung 36,5 Jahre. In der operativ-funktionellen Gruppe war das Durchschnittsalter 37 Jahre (23–55 Jahre). In der primär funktionellen Gruppe war das Durchschnittsalter 36 Jahre (24–56 Jahre). Das rechte Bein war in 23, das linke in 27 Fällen betroffen.

Anamnestisch gaben 45 von 50 Patienten den typischen „Peitschenknall“ an, nur 5 verneinten jeglichen

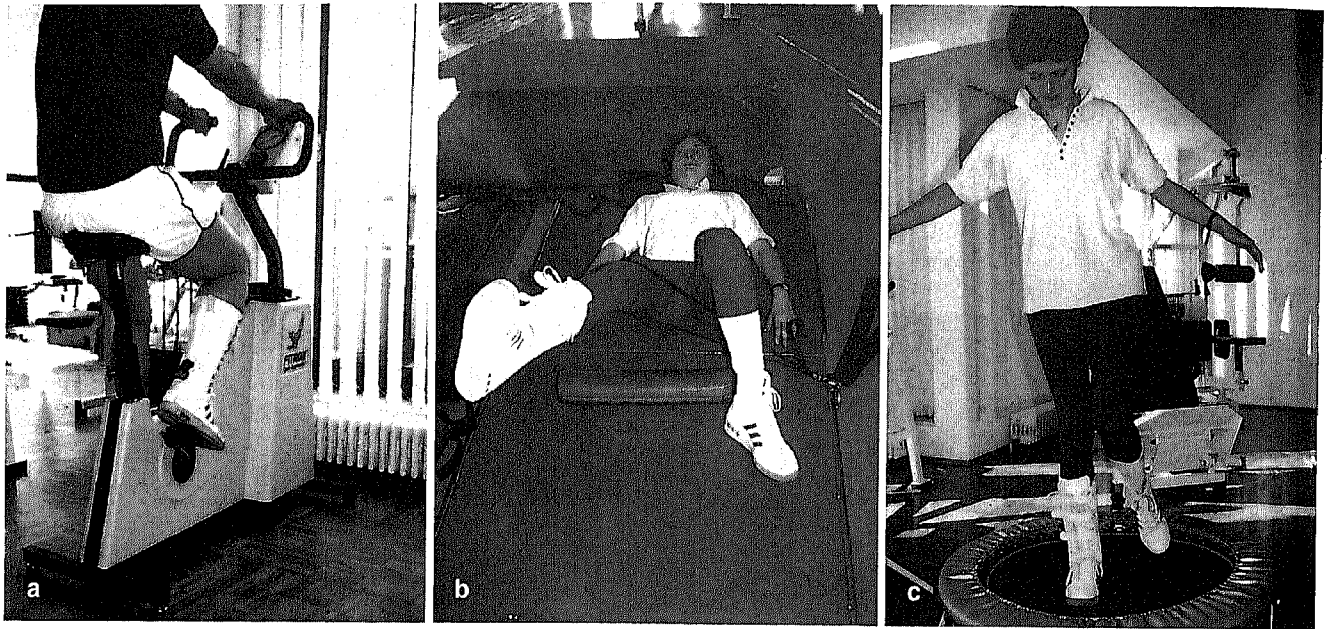


Abb. 4. Übungsbehandlung mit isokinetischem Fahrrad (a), PNF (b), Koordinations- (c) und isometrischen Kraftübungen (d)

Schmerz. In allen Fällen bestand ein indirektes Trauma, welches sich in 46 von 50 Fällen beim Sport ereignete, 36 von 50 Patienten waren initial gehunfähig, 14 hinkend gehfähig, 49 von 50 Patienten konnten den Zehenstand auf der verletzten Seite nicht durchführen.

Klinisch-objektiv war der Thompson-Test in 49 von 50 Fällen positiv, die Sehnenlücke in 47 Fällen eindeutig tastbar (im Mittel 3 QF oberhalb des Achillessehnenansatzes).

Sonographische Untersuchungstechnik und Erstbefunde in der dynamischen Untersuchung

Die Untersuchung wurde mit einem Ultraschallgerät der Fa. Picker (LC 9500) mit einem 7,5-MHz-Linearschallkopf durchgeführt. Um eine optimale Ankopplung zu erzielen, wurden wahlweise Weich-PVC- oder Silikonkissen als Wasservorlaufstrecke von 1–2 cm Dicke verwendet.

Zur Untersuchung liegen die Patienten in Bauchlage, wobei der distale Unterschenkel die Untersuchungsfläche überragt, um eine dynamische Untersuchung durchführen zu können. Die Sehne wird bei Flexion des Fußes in ihrer Längsrichtung dargestellt, wobei darauf zu achten ist, daß das Schallfeld exakt senkrecht zur Längsrichtung der Sehne ausgerichtet ist. Ergänzend werden Querschnitte der Sehne angefertigt. Im Querschnitt wird der Durchmesser der Sehne in 2 senkrecht zueinanderliegenden Ebenen bestimmt.

Danach wird das speziell entwickelte Haltegerät angelegt und die Untersuchung in Neutralposition sowie in 20°-Plantarflexion durchgeführt, wobei eine Diastase sonographisch bestimmt wird. Bei der Erstuntersuchung kann somit die Dehiszenz in beiden Stellungen „standardisiert“ ermittelt werden.

Bei Verlaufskontrollen kann mit der dynamischen Untersuchung ab der 4. Woche bei ausreichender Regeneratbildung das Gleitverhalten der Sehne kontrolliert werden. Immer wird die kontralaterale Seite zum Vergleich mit herangezogen.

Bei der Erstuntersuchung werden Dehiszenz (in Neutral-0-Stellung und 20°-Plantarflexion), Lokalisation der Rupturstelle gemessen von der Insertion der Sehne in den Kalkaneus, maximale Dicke der verletzten und der gesunden Sehne sowie Veränderungen der Sehnenstruktur protokolliert.

Bei der Verlaufskontrolle werden Hämatombildung, periphere sowie zentrale Dehiszenz, maximale Sehnenstärke, Sehnenstärke im Rupturbereich sowie die Veränderungen der Sehnenstruktur untersucht.

Im Rahmen dieser Studie sowie anhand von über 1600 durchgeführten Sonographien wurde eine Klassifikation erarbeitet, welche 4 Grade der Sehnenstruktur vorsieht:

- dicke, helle, lange parallele Binnenechos, dicht aneinanderliegend (normale Struktur)
- dünnere, kürzere, weiter auseinanderliegende Binnenechos

- einzelne parallele, gering gerichtete Binnenechos
- keine gerichteten, mehr punktförmige Binnenechos (Salz und Pfeffer).

Ergebnisse der sonographischen Untersuchung

Der sonographische Erstbefund bestätigte in allen 50 Fällen die komplette Achillessehnenruptur, wobei die sonographischen Erstbefunde bei 50 Patienten mit frischer, kompletter, subkutaner Achillessehnenruptur sich im einzelnen wie folgt darstellten.

Diastase

Bei der dynamischen Erstuntersuchung kam es in der Neutralposition bei keinem Patienten zu einer vollständigen Adaptation der Sehnenstümpfe, 11 Patienten hatten eine Diastase bis 5 mm (5 operativ-, 6 primär funktionell), 23 Patienten eine Dehiszenz von 6–10 mm (9 operativ-, 14 primär funktionell), 16 Patienten eine Diastase von mehr als 10 mm (jeweils 8 Patienten pro Gruppe).

Im Gegensatz dazu hatten 37 Patienten eine komplette Adaptation der Sehnenenden in 20°-Plantarflexion (15 operativ-, 22 primär funktionell), 8 Patienten eine Diastase von 1–5 mm (jeweils 4 Patienten) und nur 5 Patienten eine Dehiszenz von über 5 mm (3 operative, 2 primär funktionell) (Abb. 5).

Lokalisation

Am häufigsten trat die Ruptur zwischen 2 und 6 cm proximal der Insertion am Kalkaneus auf (40/50). 2 Patienten hatten eine Ruptur bis oberhalb des Kalkaneus, 13 einen Riß von 2–4 cm, 27 Patienten mit einer Ruptur zwischen 4 und 6 cm und Ruptur traten zwischen 6 und 8 cm auf. Die Rupturlokalisation war in beiden Gruppen vergleichbar verteilt.

Sehndicke

Die maximale Sehndicke der verletzten Seite betrug 6–14 mm ($n=50$), die der gesunden Seite zwischen 5 und 10 mm ($n=49$), in 1 Fall betrug die Sehndicke 14 mm der jetzt „gesunden“ Vergleichsseite nach erlittener Sehnenruptur als Ausheilzustand. Als Folge der Ruptur waren die Sehnenstümpfe verdickt, wobei der Mittelwert mit 8,6 mm signifikant größer war, als die gesunde Vergleichsseite ($\bar{x}=6,1$ mm).

Strukturveränderungen

Bei 44 von 50 Untersuchten ergab sich eine Strukturveränderung von 3 und 4°, d. h. ungeordnete echoreiche und echoarme Binnenechos ohne parallele Strukturbildung. Bei nur 6 Verletzten konnte eine Strukturveränderung

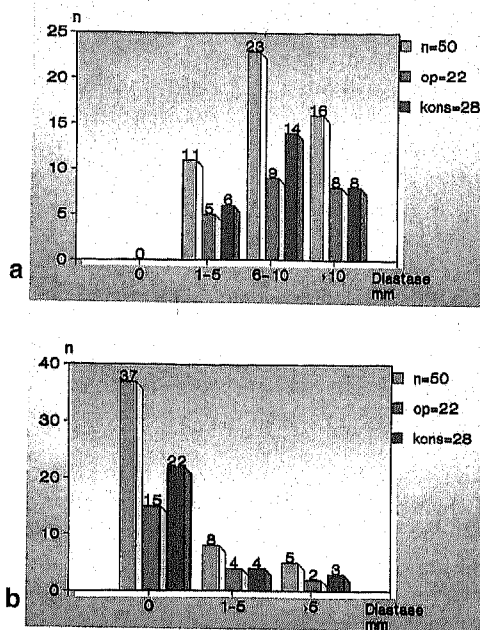


Abb. 5. Ergebnisse der sonographischen Erstuntersuchung in Neutral-0-Stellung (a) und 20°-Plantarflexion (b)

von 2° mit homogener, teilweise „gespreizten“ kurzen parallelen Binnenechos nachgewiesen werden. Auffallend war, daß bei diesen Patienten nur eine geringe Diastase in Neutralstellung bestand.

Evaluation des Heilverlaufs durch sonographisches Monitoring

Alle 50 Patienten wurden entsprechend dem aufgeführten Studienprotokoll engmaschig sonographisch kontrolliert.

2 Wochen. Nach 2 Wochen konnte in der konservativ behandelten Gruppe ($n=28$) bei 8 Patienten noch eine geringe periphere Dehiszenz von 2–4 mm bei sonographischer Untersuchung festgestellt werden, welche in 5 Fällen ventralseitig lokalisiert war, wobei sich ebenda immer ein noch nicht resorbiertes Hämatom fand. Ein Verletzter mit einem massiven Hämatom zeigte nach 2 Wochen eine zentrale Dehiszenz von 5 mm in Neutral-0-Stellung, wobei jedoch im peripheren Bereich die Kontinuität wiederhergestellt war. Die Kontinuität der Sehne war bis auf 1 Fall wiederhergestellt. Bei diesem Patienten (primär funktionell) bestand zu diesem Zeitpunkt eine persistierende Diastase von 10 mm, was dem Erstbefund in der Plantarflexion entsprach. Bei 19 Patienten konnte noch ein Hämatom nachgewiesen werden (12 konservativ/7 operativ). Die Kontrolle der operativ versorgten Patienten zeigte in allen Fällen eine Wiederherstellung der Kontinuität, wobei bei 3 Patienten dorsalseitig eine geringe periphere Dehiszenz bis zu 3 mm gefunden wurde. In allen operierten Fällen konnte das Nahtmaterial und damit die suffiziente Naht der Ruptur verifiziert werden.

Die maximale Sehnenstärke konnte zu diesem Zeitpunkt distal und proximal des Rupturbereichs gemessen werden und nahm sowohl bei den operativ-funktionell ($n=22$) als auch bei den konservativ-funktionell ($n=8$) behandelten nur gering zu im Vergleich zu den Erstbefunden. Zwischen beiden Therapieregimen bestanden für diesen Parameter keine signifikanten Unterschiede ($n=10,8$ mm operativ/ $\bar{n}=10,65$ mm konservativ). Während im Rupturbereich bei den Nichtoperierten die Sehnenstärke zwischen 7 und 18 mm variierte, zeigten die durch Naht adaptierten Sehnen eine Dicke zwischen 8 und 20 mm, wobei für die Mittelwerte bei den operativ behandelten Sehnen eine signifikant größere Sehnenstärke, im Vergleich mit den nicht-operierten Sehnen, gemessen wurde ($p=0,012$; t -Test).

4 Wochen. Nach 4 Wochen konnte bei 18 Patienten (11 konservativ/7 operativ) ein Hämatom nachgewiesen werden, welches häufiger ventralseitig zu finden war (12mal). Eine Zunahme der Sehnenstärke konnte bis auf Einzelfälle ($n=6$) weder in der konservativ- noch in der operativ-funktionell behandelten Gruppe gefunden werden. Dieses gilt ebenso für die maximale Sehnenstärke, während die Sehnenstärke im Rupturbereich sich bis auf 1 Fall (Operation) nicht änderte. Die statistische Analyse ergab keine Signifikanz für die maximale Sehnenstärke, während die Sehnenstärke im Rupturbereich bei den operierten Sehnen signifikant ($p=0,01/t$ -Test) größer war. Bei allen Patienten war die ehemalige Rupturstelle sonographisch gut auszumachen, wobei im Rupturbereich bei den primär funktionell behandelten Patienten vermehrt echoreiche Strukturen als Zeichen beginnender Regeneratbildung zu finden waren. Insgesamt fanden sich sowohl bei den operierten als auch bei den konservativ behandelten Rupturen inhomogene Sehnenstrukturen (3 und 4°), wobei neben echoreichen auch echoarme Strukturen (Nekrosen?) im Rupturbereich gefunden wurden. Die Veränderungen der Sehnenstruktur zeigten bei den konservativ behandelten eine Verbesserung in 2 Fällen (4 nach 3°), dem gegenüber bestand in 1 Fall eine Verschlechterung (3 nach 4°). Bei den Operierten wurde nur in 1 Fall eine Verbesserung (4 nach 3°) nachgewiesen.

6 und 8 Wochen. In beiden Gruppen zeigte sich eine deutliche Tendenz zur Verdickung der Sehne, sowohl im Rupturbereich als auch bei der Analyse der maximalen Sehnenstärke, wobei beide Werte sich fast vollständig annäherten. Die statistische Auswertung konnte keine Signifikanzen mehr aufzeigen. In keinem Fall konnte noch ein Hämatom nachgewiesen werden. Das sonographische Bild zeigte nunmehr ein zunehmendes „Verwischen“ der Sehnenstümpfe, so daß in einigen Fällen der Rupturbereich nur noch undeutlich auszumachen ist. Die Untersuchung der Strukturveränderungen ergab bei beiden Gruppen in Einzelfällen eine Homogenisierung mit Strukturverbesserung und das auch nur bei bis dahin stark veränderter Sehne (4°). Das sonographische Bild zeigte eine punktförmige Ausrichtung kleiner Binnenechos. Bei konservativ behandelten Patienten mit Diastase fand sich im Rupturbereich echodichte Gewebe (Narbe) ohne fibrilläre Strukturen. Die dynamische Un-

tersuchung mit Plantarflexion aus der Neutralstellung unter sonographischer Kontrolle zeigte bei 22 primär funktionell behandelten Patienten ein freies Gleiten der Sehne, während bei sechs Patienten im ehemaligen Rupturbereich ventralseitig Adhäsionen geringen Ausmaßes bestanden. Demgegenüber zeigten sich bei 17 operierten Patienten dorsalseitige Adhäsionen, wobei bei vier Patienten die Subcutis mitbetroffen war. Nur ein Patient hatte eine ventralseitige Adhäsion. Bei allen Patienten zeigte sich eine Verdickung des Peritendineums, welches als echoreiches Band imponierte.

12 Wochen. Zum Zeitpunkt dieser Untersuchung fand sich eine maximale Zunahme der Sehnenstärke für den ehemaligen Ruptur- bzw. Nahtbereich. Die maximale Sehnenstärke, welche nunmehr im Rupturbereich gemessen wurde, betrug in beiden Gruppen zwischen 12 und 25 mm (Mittelwert operativ=15 mm/konservativ=14,8 mm). Die Sehnenheilung mit zunehmender Regeneratbildung führte somit zu einer deutlichen Verdickung, die unabhängig vom Therapieverfahren war. Die statistische Auswertung erbrachte keine Signifikanzen zwischen beiden Behandlungsformen. Die Sehnenstruktur zeigte eine zunehmende Homogenisierung im Rupturbereich mit punktförmigen echoreichen und echoarmen Reflexen. Obwohl nur mit resorbierbarem Material die Sehne genäht wurde, ließ sich die Naht bei allen operierten Patienten noch problemlos nachweisen.

24 Wochen. Bei den Kontrolluntersuchungen nach 24 Wochen konnte in bezug auf die Sehnenstärke nur eine minimale Zunahme registriert werden (Mittelwert operativ=16 mm/konservativ 15,8 mm). Das Regenerat erreicht nunmehr eine maximale Sehnenstärke, welche unabhängig des Therapieregimes auftritt. Im sonographischen Bild lassen sich die ehemaligen Sehnenstümpfe aufgrund der Umbauprozesse im Rupturbereich nur noch in Einzelfällen andeutungsweise auffinden. Die Struktur mit dem oben beschriebenen Echomuster zeigt fast keine Abweichungen mehr gegenüber den 12-Wochen-Kontrollen. Die dynamische Untersuchung zeigt aufgrund der gezielten manuellen Therapie und der funktionellen Beanspruchung nur noch in 2 Fällen nach operativer Behandlung eine Adhäsion dorsalseitig. Bei 4 Patienten ist das Nahtmaterial immer noch nachzuweisen.

1 und 2 Jahre. Im sonographischen Bild findet sich eine Verringerung der Sehnenstärke auf einen Mittelwert von 13 mm in beiden Gruppen, wobei die Sehne in ihren Umbauprozessen somit ein „steady state“ erreicht hat. Jedoch bedeutet dies, daß die Sehne mehr als doppelt so dick im Vergleich zur Gegenseite bleibt. Andeutungen auf die ehemaligen Sehnenstümpfe lassen sich nicht mehr nachweisen; ebenso findet sich kein Anhalt mehr für nicht resorbiertes Nahtmaterial (Abb. 6).

Initialbefunde in der Kernspintomographie

Im Rahmen der Studie wurde bei 33 Patienten die dynamische NMR-Untersuchung in Neutralposition und 20°-

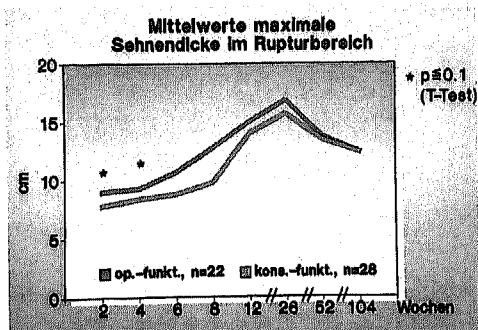


Abb. 6. Sonographische Kontrolle des Heilverlaufs, konservativ-funktionelle Behandlung, deutliche Zunahme des Regenerats ab der 6. Woche. Operativ-funktionelle Behandlung, ebenfalls Regeneratzunahme zwischen der 6.-12. Woche

Plantarflexion in dem Haltegerät durchgeführt; 21 der Patienten wurden entsprechend der Randomisierung konservativ-funktionell behandelt, 12 operativ-funktionell. Bei allen Patienten konnte auch in der NMR eine komplette Ruptur der Achillessehne nachgewiesen werden.

In Neutralstellung fand sich sowohl in der operativen als auch in der konservativen Gruppe kein Patient, welcher eine komplette Adaptation der Sehnenstümpfe aufwies. Eine Diastase bis 5 mm zeigten in der konservativen Gruppe 3 Patienten, im Vergleich zu ebenfalls 3 Patienten in der operativen Gruppe. Eine Dehiszenz von 6–10 mm konnte in der konservativen Gruppe bei 13 Patienten festgestellt werden, 6 Patienten in der operierten Gruppe. Eine Diastase von mehr als 10 mm fand sich bei 5 konservativ behandelten und bei 3 operierten Patienten.

Im Gegensatz dazu konnte in der 20°-Plantarflexion bei 20 Patienten (konservativ=15; operativ=5) eine komplette Adaptation gefunden werden. Als indirektes Zeichen eines intakten Peritendineums wurde bei 15 Patienten eine Wellung und Stauchung der Sehnenstümpfe gesehen.

Bei 4 Patienten fand sich eine Dehiszenz bis 5 mm (konservativ=3; operativ=3) und 4 Patienten hatten eine Diastase von 4–10 mm (konservativ=3; operativ=3). Bei nur 1 Patienten (operativ) konnte eine Diastase von mehr als 10 mm festgestellt werden.

Evaluation des Heilverlaufs durch NMR

Die Kontrolluntersuchungen des Heilverlaufs wurden in 3 Abschnitte unterteilt. Die erste Nachuntersuchung erfolgte nach 2 Monaten, wobei alle 33 Patienten der initialen Untersuchung erneut eine NMR erhielten (konservativ=21; operativ=12). Zu diesem Zeitpunkt fanden sich 2 verschiedene morphologische Erscheinungsbilder, wobei sich zum einen der Rupturbereich schon homogen signalarm darstellte, zum anderen konnte im ehemaligen Rupturbereich eine signalreiche Zone intratendineal ausgemacht werden. Innerhalb der konservativen Gruppe fand sich schon bei 8 Patienten eine signalarme Homogenisierung des Rupturbereichs, während bei 13

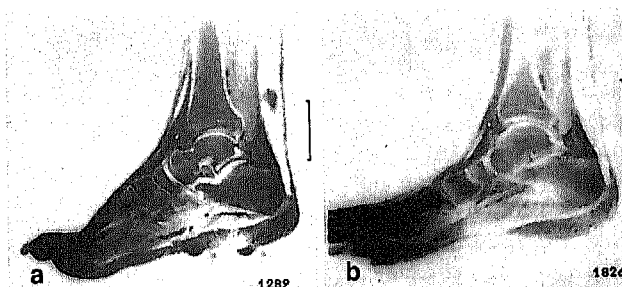


Abb. 7. a NMR-Kontrolle nach 8 Wochen; hyperdense Zone im Rupturbereich (Umbauvorgang), deutliche Verdickung der Sehne vom Peritendineum ausgehend. b NMR-Kontrolle nach ½ Jahr; homogen strukturierte und verdickte Sehne

Patienten noch ein deutliches dem Rupturbereich entsprechendes intratendineales Signal sichtbar war.

Einheitlich zeigten alle Sehnen unabhängig der entsprechenden Therapieform eine sichtbare Verdickung, die im Mittel 13 mm betrug. Ein Unterschied in der Sehrendicke konnte zwischen beiden Behandlungsmodalitäten nicht festgestellt werden.

Die Kontrollen zwischen ½ und 1 Jahr wurden nochmals in 2 Nachuntersuchungszeiträume eingeteilt. Die 1. Periode von 6–8 Monaten und die 2. von 10–14 Monaten. Zwischen 6–8 Monaten konnten 16 Patienten (11 konservativ; 5 operativ) und in der 2. Periode 12 Patienten kontrolliert werden (6 konservativ; 6 operiert); 5 Patienten waren nicht mehr bereit, ein weiteres NMR durchführen zu lassen.

Die Analyse des Sehnsignalverhaltens zeigte nach 6–8 Monaten bei 5 operierten Patienten eine vollständige Signalarmut, während bei 8 Patienten minimale einzelne punktförmige Signale intratendineal nachweisbar waren. In der operierten Gruppe konnte nur bei 1 Patienten ein solches Signalverhalten der Sehne gefunden werden, während sich bei 4 Patienten die Sehne homogen signalarm darstellte.

In der 2. Periode (10–14 Monate) konnten bei allen 12 Patienten (6 konservativ; 6 operativ) keine intratendinealen Signale nachgewiesen werden.

Die Sehrendicke zeigte mit einem Mittelwert von 17 mm nach 6–8 Monaten in beiden Behandlungsgruppen ein Maximum ohne signifikante Differenzen. Nach 1 Jahr konnte ein Rückgang der Sehrendicke auf einen Mittelwert von 14 mm ohne Unterschied in den Therapieformen ermittelt werden.

Zusammenfassend zeigten die NMR-Befunde des Heilverlaufs nach 8 Wochen sowie nach ½ und 1 Jahr eine deutliche Regeneratzunahme, wobei eine hyperdense Zone im Rupturbereich als Zeichen vermehrter Aktivität nach 8 Wochen auffiel.

Im weiteren Heilverlauf kam es durch „Remodelling“ der Sehne zur Wiederherstellung einer völligen Signalarmut, wobei die Sehnen jedoch mehr als die doppelte Dicke im Vergleich zur nicht rupturierten Sehne aufwiesen. Unterschiede zwischen beiden Behandlungsformen konnten nicht festgestellt werden (Abb. 7).

Intraoperative Befunde

Die operativen Befunde ($n=22$) bestätigten die komplette Ruptur in allen Fällen sowie die Rupturlokalisierung 5 cm im Mittel kranial der Insertion in den Kalkaneus, wie zuvor im Sonogramm beschrieben. Das Paratenon war in 14 von 22 Fällen komplett zerrissen, d. h. nur in 8 Fällen erhalten und damit häufiger rupturiert als sonographisch vorbefundet (in 10 von 22 Fällen als intakt beschrieben), 17 Patienten wiesen eine erhebliche Auffransung der Sehnenstümpfe im Sinne eines „mobend-tear“ auf. In der histologischen Untersuchung fanden sich bei 16 Patienten ($n=22$) degenerative Veränderungen im histologisch aufgearbeiteten Material.

Funktionelle Ergebnisse

Die Ergebnisse ($n=50$) zeigten bei bisheriger Beobachtungsdauer von max. 60 Monaten keine einzige Reruptur in beiden Behandlungsgruppen. Als chirurgische Komplikationen konnten in 3 Fällen oberflächliche Infektionen der Wundränder beobachtet werden, welche ohne weitere Maßnahmen folgenlos abheilten. Bei 2 Patienten (1 operativ/1 konservativ) zeigte sich eine manifeste Unterschenkelthrombose ohne Lungenembolie. Bei dem konservativ behandelten Patienten ereignete sich die Thrombose noch im Gips, da aus logistischen Problemen der Spezialschuh erst nach 12 Tagen zur Verfügung stand.

Beide Behandlungsgruppen wurden nach einem neu entwickelten Score bewertet, der neben objektiven, funktionellen Kriterien wie Bewegungsumfang im oberen Sprunggelenk, Muskelumfang der Wade 10 cm distal des medialen Kniegelenkspalts im Vergleich zur gesunden Seite, Einbeinzehenstand, Thompson-Test, dynamometrische Kraftmessung, subjektive Kriterien (Schmerzen, subjektive Kraftminderung, Wetterfühligkeit, Beurteilung der Behandlungsmethode) berücksichtigte (Abb. 8).

Die Beweglichkeit im oberen Sprunggelenk zeigte schon nach 8 Wochen (Beendigung der Behandlung im Spezialschuh) bei 47 Patienten keine Defizite für Dorsal- und Plantarflexion. Ein Patient (konservativ) wies eine vermehrte Dorsealflexion von 5° auf, 2 Patienten (1 operativ/1 konservativ) hatten eine Einschränkung der Plantarflexion von 5° , welche aber unter physiotherapeutischer Behandlung nach 3 Monaten ausgeglichen wurde. Die vermehrte Dorsalflexion war jedoch bei allen weiteren Kontrolluntersuchungen nachweisbar und führte aufgrund der Verlängerung der Achillessehne zu einer Einschränkung der Maximalkraft für die Plantarflexion, ohne jedoch den Patienten wesentlich funktionell einzuschränken.

Die Wadenumfangmessung als Korrelat für die Muskelatrophie spiegelte den Trainingseifer der Patienten im Hinblick auf das in der 4. Woche begonnene Rehabilitationsprogramm wider: Engagierte, täglich trainierende Patienten zeigten keine, allenfalls eine geringe (-1 cm) Atrophie der Wadenmuskulatur ($n=30$; operativ=14/konservativ=16); 17 Patienten hatten eine Umfangdifferenz von 2 cm und 3 Patienten von 3 cm.

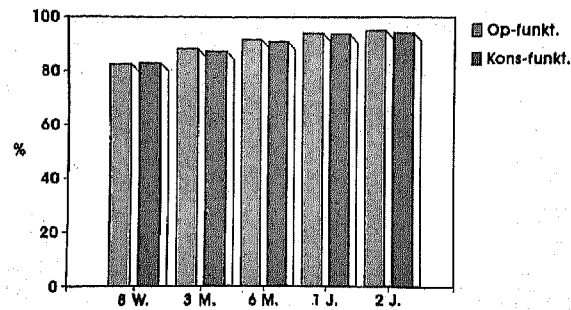


Abb. 8. Dynamometrische Kraftmessung (%) im Vergleich zur gesunden Seite

Aufgrund des frühzeitig begonnenen Übungsprogramms zeigten sich hervorragende Ergebnisse bei der Prüfung des Einbeinzehenstands; 6 Leistungssportler konnten schon nach 8 Wochen einen Einbandzehenstand sicher durchführen (3 operativ/3 konservativ); 24 Patienten waren nach 12 Wochen dazu in der Lage und 20 meist ältere Patienten erst nach $\frac{1}{2}$ Jahr.

Bei allen Patienten konnte nach 8 Wochen ein negativer Thompson-Test nachgewiesen werden.

Bei den dynamometrischen Kraftmessungen erreichten die Patienten der operativ-funktionellen Gruppe bereits im Mittel $82,5 (\pm 4)\%$ der Kraft des gesunden Beins bei Plantarflexion nach 8 Wochen, während die primär funktionelle Gruppe mit $83,1 (\pm 4)\%$ ein entsprechendes Ergebnis erreichte. Bei der Kraftmessung nach 3 Monaten konnte in beiden Gruppen bei intensiviertem Muskeltraining schon eine Verbesserung auf $88,3 (\pm 3,5)\%$ bei den operierten Patienten sowie $87,4 (\pm 3,6)\%$ bei den konservativ behandelten Rupturen festgestellt werden. Im weiteren Verlauf ergaben die $\frac{1}{2}$ -Jahres-Kontrollen einen Wert von $91,9 (\pm 6,3)\%$ in der operativen Gruppe gegenüber $90,9 (\pm 5,6)\%$ in der primär funktionell behandelten Gruppe. Die Einjahresnachuntersuchung zeigte eine weitere Steigerung auf $94,1 (\pm 5,4)\%$ bei den operierten Patienten sowie $93,6 (\pm 5,4)\%$ in der Vergleichsgruppe. Die Zweijahreskontrolle zeigte mit $95 (\pm 5,1)\%$ sowie $94,2 (\pm 5,0)\%$ praktisch keine Veränderungen. Die statistische Analyse konnte keine Signifikanzen feststellen (Abb. 9).

45 Patienten gaben keine oder nur geringe Schmerzen nach Anpassen des Spezialschuhs an, welche am ehesten aus einer geringeren Dehnung der Sehne nach Abnahme des Oberschenkelgipses oder durch einen Wundschmerz resultierten. Am darauf folgenden Tag waren die Patienten in der Lage, ohne Gehhilfen das Bein voll zu belasten; 5 Patienten führten eine Teilbelastung zwischen 1–3 Tagen mit Unterarmgehstützen durch. Bei der ersten Kontrolluntersuchung wurden bis auf gelegentliche Schwellneigung bei stärkerer Belastung keine Schmerzen vonseiten der Achillessehne angegeben. Wetterfühligkeit zeigte sich auch den weiteren Kontrollen bei 4 operierten und 3 primär funktionell behandelten Patienten. Entspre-

Tabelle 1. Bewertungsscore (P Punkte)

| Bewegungsdefizit OSG/Dorsalflexion | Kein Defizit (10 P) | Bis 5° Dorsalflexion (5 P) | 6–10° Dorsalflexion (1 P) | >10° Dorsalflexion (0 P) |
|---|--|--|---|--------------------------------------|
| Bewegungsdefizit OSG/Plantarflexion/vermehrte Dorsalflexion | Kein Defizit/ keine vermehrte DF (10 P) | Bis 5° Defizit oder vermehrte DF (5 P) | 6–10° Defizit oder vermehrte DF (1 P) | >10° Defizit oder vermehrte DF (0 P) |
| Muskelumfang der Wade/Vergleich gesunde Seite | Größer oder gleich (10 P) | –1 cm (5 P) | –2 cm (3 P) | Kleiner –2 cm (0 P) |
| Einbeinzehenstand | Sicher (1 min) (10 P) | Unsicher (10 s) (5 P) | Andeutung (1 P) | Überhaupt nicht (0 P) |
| Thompson-Test | Negativ (5 P) | Positiv (0 P) | | |
| Kraftmessung | 95–100% (10 P) | 85–94% (8 P) | 75–84% (6 P) | 65–74% (2 P) |
| Schmerzen | Keine (10 P) | Bei Maximal-Belastungen (8 P) | Bei normalen Belastungen (3 P) | Bei geringen Belastungen (1 P) |
| Subjektive Kraftminderung | Vollständige Wiederherstellung (10 P) | Geringe Einbuße (8 P) | Befriedigende Sportfähigkeit, Sportartwechsel (6 P) | Sportfähigkeit limitiert (2 P) |
| Wetterfähigkeit | Negativ (10 P) | Positiv (0 P) | | |
| Subjektive Beurteilung der Behandlung | Sehr gut (10 P) | Gut (8 P) | Befriedigend (6 P) | Ausreichend (2 P) |
| Gesamtergebnis | Sehr gut (90–100 P) | Gut (80–89 P) | Befriedigend (70–79 P) | Ausreichend (60–69 P) |

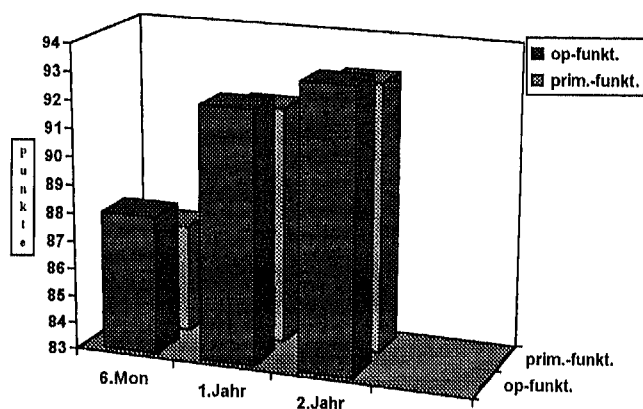


Abb. 9. Gesamtergebnis des 100-Punkte-Score-Systems

chend der objektiv gemessenen Werte verspürten die Patienten eine subjektive Kraftminderung bis zu ½ Jahr, jedoch weniger in der Maximalbelastung als in der frühzeitigen Ermüdung.

Die Evaluation der Sportfähigkeit orientierte sich am Ausgangslevel des einzelnen Patienten vor dem Rupturereignis. Nach 1 Jahr hatten 49 Patienten das vor der Ruptur bestehende Leistungsniveau vollständig wieder erreicht; 6 Patienten, welche sich eine Achillessehnenruptur bei Kontaktsportarten (Fußball, Handball) zuzogen, verzichteten altersbedingt (35–40 Jahre) auf eine Wiederaufnahme dieser Sportarten und wendeten sich anderen

sportlichen Aktivitäten zu, 1 Patient (primär funktionell) mit in Verlängerung ausgeheilte Sehne, konnte sein hohes sportliches Niveau im Ausdauer- und Maximalbelastungsbereich nicht mehr erreichen.

Die subjektive Beurteilung der Behandlungsmethode mit dem neuen Spezialschuh wurde ausnahmslos von den Patienten als eine Verbesserung gegenüber der Gipsbehandlung empfunden und mit sehr gut und gut bewertet, wobei auch das nächtliche Anbehalten des Schuhs in den ersten 6 Wochen eine hohe Akzeptanz fand.

Die Analyse der subjektiven und objektiven Daten wurde in einem neu entwickelten Bewertungsscore durchgeführt. Hierbei konnte maximal eine Gesamtpunktzahl von 100 Punkten erreicht werden (Tabelle 1).

Die Anwendung der gesamten Scores erschien mit der Auswertung der Nachuntersuchung erst nach ½ Jahr sinnvoll. In der primär funktionellen Behandlung ergab sich ein Mittelwert von 86,9 gegenüber 88 Punkten in der operativ-funktionellen Therapie. Nach 1 Jahr zeigten sich im Schnitt sehr gute Ergebnisse in beiden Gruppen mit 92,1 (operativ) bzw. 91,5 Punkten (konservativ). Die Zweijahresnachuntersuchung ergab praktisch keine Änderung der Ergebnisse mit 93,2 (operativ) sowie 92,7 (konservativ) Punkten, wobei das schlechteste Ergebnis in der operierten Gruppe 78 Punkte und in der primär funktionell behandelten Gruppe 77 Punkte betrug. Maximal wurden von 14 (operativ) bzw. 17 (konservativ) über 95 Punkte erreicht. Im Gesamtergebnis konnten keine statistischen Signifikanzen festgestellt werden.

Von Mai 1989 bis Januar 1992 wurden 135 Patienten mit einer frischen Achillessehnenruptur nach den oben aufgeführten sonographischen Kriterien den entsprechenden Therapieregimen zugeführt und im Verlauf prospektiv untersucht. Hierbei waren 122 Patienten primär funktionell und 13 Patienten operativ-funktionell. Klinische und sonographische Kontrollen erfolgten nunmehr nach 4, 8 und 12 Wochen sowie nach 1 Jahr. Aufgrund des Bekanntwerdens der primär funktionellen Behandlung wurden zunehmend ältere Patienten und Problemfälle vermehrt zugewiesen, was sich im Durchschnittsalter mit 40,4 Jahren widerspiegelt. In den sonographischen Kontrollen konnte der Heilverlauf mit der Regeneratzunahme ab der 8. Woche bestätigt werden. Da bei einem Patienten mit geringem Regenerat eine Woche nach Beendigung der Behandlung im Schuh sich eine Ruptur ereignete, wurde nunmehr bei Patienten mit spärlicher Sehnenregeneration der Therapieschuh entsprechend den Ultraschallkontrollen in Einzelfällen bis zur 10. Woche belassen. Bei 6 organtransplantierten Patienten mit Chemotherapie (Steroide, Immunsuppressiva) mußte der Schuh für teilweise bis zu 5 Monate getragen werden. Auch bei diesen Patienten konnte eine Wiederherstellung der Sehnenfunktion erreicht werden, wobei jedoch aufgrund der Grunderkrankungen das funktionelle Ergebnis mit den „Normalpatienten“ nicht vergleichbar war.

Aufgrund der funktionellen Behandlung war bei einem herztransplantierten Patienten mit gleichzeitiger beidseitiger Achillessehnenruptur überhaupt erst die lebenswichtige Mobilisation 6 Wochen post operationem möglich.

Von den 135 Patienten kam es im Untersuchungszeitraum zu 3 Rerupturen und 1 Teilruptur. Bei 1 Patienten zeigte die Analyse ein zu geringes Regenerat bei Abnahme des Spezialschuhs nach 8 Wochen. Bei einem Patienten kam es aufgrund eines Behandlungsfehlers des Physiotherapeuten (Einbeinhüpfen auf der Weichkernmatte) nach 10 Wochen zur Reruptur. Der 3. Patient erlitt beim Abrutschen auf einer Treppe eine forcierte Dorsalflexion in der 9. Woche. Eine Teilruptur ereignete sich bei 1 Patienten 3 Monate nach der Erstverletzung beim Tennisspielen. Alle Patienten wurden erneut konservativ-funktionell im Variostabilschuh erfolgreich ausbehandelt.

Diskussion

Experimentelle Untersuchungen haben die Verbesserung des Heilvorgangs an der Achillessehne bei funktioneller Behandlung bewiesen. Die Vorteile für die muskuläre Situation und Propriozeption sind beispielsweise auch bei primär funktioneller Behandlung der fibularen Bandruptur klinisch belegt. Die bereits vor 100 Jahren von HIS dargelegte Beobachtung, daß sich immer dann Granulationsgewebe sehr rasch in Kollagengewebe umwandelt, wenn ein funktioneller Reiz auf dieses Gewebe ausgeübt wird, scheint sich auch an der Achillessehne zu bestätigen. Wenig beachtet blieb bislang gerade der Ef-

fekt der immobilisierenden Behandlung auf die Wadenmuskulatur.

Untersuchungen von Sjöström u. Nyström [21] im Tierexperiment konnten schwere enzymhistochemische und elektronenmikroskopische Veränderungen im Soleusmuskel bei immobilisiertem und verkürztem Muskel (Gipsimmobilisierung in Kniebeugung und Plantarflexion) feststellen, welche erst nach 5wöchiger Mobilisation nach Entfernung des Gipses eine vermehrte regenerative Aktivität zeigten.

Vergleichbare prospektiv-randomisierte Studien zur primär funktionellen Behandlung oder funktionellen Nachbehandlung nach operativem Vorgehen liegen in der gesamten Literatur momentan nicht vor. Die relativ günstigeren Ergebnisse im Vergleich zur konservativ-immobilisierenden Behandlung scheinen vor allem darin zu liegen, daß sich die Sehne unter funktionellem Reiz zum einen stabiler durchstrukturiert, zum anderen, als wesentliche Verbesserung, konnte bei allen Patienten aufgrund des im Schuh begonnenen Rehabilitationsprogramms schon nach 8 Wochen eine gute Kompensation der im Gips nicht beeinflussbaren Muskelatrophie festgestellt werden. Ferner zeigten gerade die Funktionsprüfungen, wie Einbeinziehenstand, daß die Patienten in der frühfunktionellen Behandlung gegenüber der immobilisierenden Gipsbehandlung deutlich bessere Koordinations- und propriozeptive Fähigkeiten aufwiesen.

Sicherlich ist die Beeinflussung der Kollagenbildung und somit der Reißfestigkeit der Achillessehne auch durch den gerichteten Reiz der funktionellen Behandlung nur limitiert, im Gegensatz dazu liegt der Schlüssel des Erfolgs dieser Studie in der verbesserten koordinativen und muskulären Funktion, so daß bei Reruptur-provozierenden Bewegungen diese muskulär und koordinativ kompensiert werden konnten. Nach einem mehr als 50 Monate bestehenden Beobachtungszeitraum zeigte sich innerhalb dieses Patientenkollektivs keine Reruptur.

Zur Beantwortung der Frage, welche Patienten nun operativ-funktionell behandelt werden müssen und welche primär funktionell behandelt werden können, erbrachte die Analyse der sonographischen Erstbefunde in der Korrelation zum Heilverlauf und dem funktionellen Endergebnis Erkenntnisse, welche in einer weiteren prospektiven Studie untersucht wurden. Bei den primär funktionell behandelten Patienten mit einer in Plantarflexion persistierenden Diastase von mehr als 5 mm zeigte sich bei 1 Patienten (Diastase in PLF = 12 mm) eine Verlängerung der Sehne mit vermehrter Dorsalflexion, die zu einer verbleibenden Kraftminderung in der Plantarflexion führte. Der 2. Patient hatte trotz normaler Bewegungsumfänge im OSG eine Kraft in der Plantarflexion, welche nach 2 Jahren mit 83% deutlich unter dem Mittelwert lag.

Trotz der damals geringen Fallzahl ($n=50$) und der relativ kurzen Beobachtungsdauer (bis 25 Monate) erschien dennoch von der Tendenz her erkennbar zu sein, daß offensichtlich in ca. 90% aller Fälle einer frischen subkutanen Achillessehnenruptur eine primär funktionelle Behandlung möglich ist, die einer operativ-funktionellen Behandlung nicht unterlegen ist. Als Konsequenz dieser Analyse wurde nun prospektiv ein Kollektiv von

135 Patienten mit sonographisch gestellter Therapieindikation überprüft. Da bei konservativ-funktionell behandelten Patienten mit sonographisch nachgewiesener kompletter Adaptation keine Differenzen im Heilverfahren und im funktionellen Ergebnis erkennbar waren, wurde die mittels Ultraschall ermittelte Adaptation der Sehnenstümpfe in Plantarflexion als Behandlungskriterium für die primär funktionelle Behandlung etabliert, während alle Patienten mit verbleibender Diastase in Plantarflexion operativ-funktionell therapiert wurden.

Schlußfolgerungen

- Die Sonographie der Achillessehne bewährte sich als zuverlässiges Diagnostikum in der Erstdiagnostik (Ruptur: komplett/inkomplett, Rupturlokalisation und -form), in der dynamischen Erstuntersuchung (Diastase 0/20° PF) und in der Verlaufskontrolle der Sehnenheilung (Struktur/Stärke). Einzuschränken bleibt jedoch, daß die sonographischen Ergebnisse vom Untersucher abhängig sind, d. h., daß ein in der Ultraschallsonographie Erfahrener die Untersuchung durchführen muß. Der Vorteil ist jedoch die allzeitige Verfügbarkeit und der relativ geringe Kostenaufwand.
- Das NMR (für die prospektiv-randomisierte Studie als Kontrolle erforderlich) erfüllt eine fast gleiche diagnostische Qualität wie die Sonographie, ist aber für die Praxis meist nicht zu jeder Zeit verfügbar und erheblich zu teuer. Die Indikation wäre in einer Verlaufskontrolle beim Profisportler nach 5–6 Monaten mit der Frage der Homogenisierung des Sehnenregenerats (evtl. Korrelat zur Reißfestigkeit der ehemaligen Rupturstelle) bei bevorstehender Maximalbelastung im Training. Im Rahmen dieser Studie konnten mittels NMR die Rupturen sowie die zunehmende Regeneratbildung problemlos identifiziert werden. Die Beurteilung der Diastase ergab im Vergleich zur Sonographie einen geringeren Anteil an kompletter Adaptation der Sehnenstümpfe. Die Erklärung liegt in der größeren sagittalen Schichtdicke (3 Schichten pro Sehne), wobei eventuelle Adaptationen einzelner Sehnenstränge sich den vorgegebenen Schichten entzogen hatten. Hier zeigt sich eine Überlegenheit der Ultraschallsonographie in der gerichteten dynamischen Untersuchung.
- Der neu entwickelte Spezialschuh ist sowohl für die postoperative Nachbehandlung als auch für die primär funktionelle Therapie der Achillessehnenruptur sehr geeignet. Kraftentwicklung, Koordination, Propriozeption, Arbeits- und Sportfähigkeit sowie Sehnenheilung werden durch den funktionellen Reiz günstig beeinflusst. Die Akzeptanz des modifizierten Boxerstiefels wurde bisher von allen Patienten außerordentlich betont, da alle Patienten trotz eingeschränkter Dorsalflexion mit diesem orthetisch modifizierten Schuh weitaus mobiler sind als mit einem Gipsverband.
- Das Konzept der mobilen Schuhbehandlung gepaart mit einem sonographischen Monitoring des Sehnenheilverlaufs haben in der wechselweisen Abhängigkeit das funktionelle Behandlungskonzept ermöglicht. Obwohl im Regelfall eine 8wöchige Behandlung im Spezialschuh ausreicht, sollte besonders bei geringer Regeneratbildung

die Protektion der Sehnenheilung im Schuh entsprechend den sonographischen Kontrollen prolongiert werden.

- Die sonographischen Kriterien zur Indikationsstellung der einzuschlagenden Behandlungsform haben sich in einer prospektiven Studie mit 135 Patienten bewährt. Danach können Patienten mit sonographisch in Plantarflexion ermittelter vollständiger Adaptation der Sehnenstümpfe erfolgreich primär funktionell behandelt werden. Bei verbleibender Diastase in Plantarflexion sollte eine operativ-funktionelle Therapie durchgeführt werden.
- Indikationen für eine primär funktionelle Behandlung unabhängig von dem sonographischen Befund sind bei älteren, körperlich oder sportlich nicht aktiven Patienten. Des weiteren gehören alle Patienten mit einem deutlich höheren Operationsrisiko sowie Patienten mit reduzierter Gewebeheilung (z. B. Organtransplantation, Diabetiker, Niereninsuffizienz, Systemerkrankungen, Patienten mit Cortikosteroidaufnahme) in diese Gruppe.
- Beim Hochleistungssportler liegt zum jetzigen Zeitpunkt noch kein ausreichendes klinisch kontrolliertes Krankengut vor. Prinzipiell hat der Leistungssportler sicherlich keine unterschiedliche Sehnenheilung verglichen mit dem normalen „Feierabendssportler“. Da das funktionelle Konzept keine Unterschiede für operative und konservative Therapie im Hinblick auf Behandlungsdauer macht, sollte auch mit dem Hochleistungssportler die Möglichkeit einer rein funktionellen Behandlung besprochen werden.

Literatur

1. Arndt KH (1976) Achillessehnenruptur und Sport. Bart, Leipzig
2. Arner O, Lindholm A (1959) Subcutaneous rupture of achilles tendon. *Acta Chir Scand (Suppl)* 239: 1
3. Carden DG, Noble J, Chalmers J, Lunn P, Ellis J (1987) Rupture of the calcaneal tendon. *J Bone Joint Surg [Br]* 69:416
4. Christensen J (1953) Rupture of Achilles tendon. *Acta Chir Scand* 106:50
5. Clancy WH (persönliche Mitteilung)
6. Dederich R, Bonse H, Hild A, Könn G, Wolf L (1988) Achillessehnenrupturen: Ursachen – Operationstechnik – Ergebnisse – Begutachtungsprobleme. *Unfallchirurg* 91:259–269
7. Edna TH (1980) Non-operative treatment of Achilles tendon rupture. *Acta Orthop Scand* 51:991–993
8. Frings H (1969) Über 317 Fälle von operierten subkutanen Achillessehnenrupturen bei Sportlern und Sportlerinnen. *Arch Orthop Unfallchir* 67:64–72 (12, 15, 16, 17, 31)
9. Gillies H, Chalmers J (1970) The management of fresh ruptures of the tendo Achillis. *J Bone Joint Surg [Am]* 52:337–343
10. Haschert H, Thiel A (1988) Operativer Versorgung der Achillessehnenruptur und frühe funktionelle Nachbehandlung. *Dtsch Z Sportmed* 39
11. Inglis AE, Scott N, Sulco TP, Patterson AH (1976) Ruptures of the tendo Achilles. *J Bone Joint Surg [Am]* 58:990
12. Jacobs D, Martens M, Van Audekercke R, Mulier JC, Mulier FR (1978) Comparison of conservative and operative treatment of Achilles tendon rupture. *Am J Sports Med* 6:107
13. Lea RB, Smith I (1968) Rupture of the Achilles tendon: non-surgical treatment. *Clin Orthop* 60:115–118
14. Marti RK, van der Werken C, Schutte C (1983) Operativ repair of ruptured Achilles tendon and functional after treatment. *Netherl J Surg* 35:61–68

15. Marti R, Weber BG (1974) Achillessehnenruptur – funktionelle Nachbehandlung. *Helv Chir Acta* 41:296
16. Nistor (1981) Surgical and non-surgical treatment of Achilles tendon rupture. *J Bone Joint Surg [Am]* 63:394
17. Percy EC, Conochie LB (1978) The surgical treatment of ruptured tendo Achillis. *Am J Sports Med* 6:132–136
18. Riede D (1965) Subkutane Achillessehnenrisse als typische Sportverletzung. *Beitr Orthop* 12:739
19. (1972) Ätiologie, Diagnose und Therapie der subkutanen Achillessehnenruptur und der Peritendinitis achillea. *Med Sport* 12:321
20. Schaaf D, Gutzer H-J, Weber H (1981) Die typische Achillessehnenruptur und ihre operative Behandlung. *Med Welt* 32:16
21. Sjöström, Nyström (1983) Achilles tendon injury – Tendon elongation and soleus muscle fine structure in rabbit after different therapies. *Virchows Arch [A]* 399:177–189
22. Stein SR, Luekens CA (1976) Closed treatment of Achilles tendon ruptures. *Orthop Clin North Am* 7:241–246
23. Thermann H, Zwipp H, Milbradt H, Reimer P (1989) Die Ultraschallsonographie in der Diagnostik und Verlaufskontrolle der Achillessehnenruptur. *Unfallchirurg* 92:266–273
24. Thermann H, Zwipp H (1988) Achillessehnenruptur. *Orthopädie* 18:321–333
25. Thermann H (1993) Die funktionelle Behandlung der frischen Achillessehnenruptur. Eine experimentelle und klinische Studie. Habilitationsschrift, Medizinische Hochschule Hannover
26. Zwipp H, Südkamp N, Thermann H, Samek N (1989) Die Achillessehnenruptur – 10-Jahres-Spätergebnisse nach operativer Behandlung. Eine retrospektive Studie. *Unfallchirurg* 92:554–559

Priv.-Doz. Dr. H. Thermann
Unfallchirurgische Klinik
der Medizinischen Hochschule
Konstanty-Gutschow-Straße 8
D-30625 Hannover