

Funktionelle versus Gipsbehandlung bei der frischen Außenbandruptur des oberen Sprunggelenks

Eine randomisierte klinische Studie

J. Klein¹, D. Rixen¹, Th. Albring² und Th. Tiling¹

¹ Abteilung für Unfallchirurgie (Leiter: Prof. Dr. Th. Tiling), II. Chirurgischer Lehrstuhl (Direktor: Prof. Dr. H. Troidl) der Universität, Klinikum Köln-Merheim

² Röntgen-Institut und Strahlenklinik (Chefarzt: Priv.-Doz. Dr. J.-P. Hedde), Krankenhaus Merheim

Functional treatment with a pneumatic ankle brace versus cast immobilization for recent rupture of the fibular ligament in the ankle. A randomized clinical trial

Summary. From November 1987 to December 1988, 60 patients with recent ruptures of the fibular ligament were enrolled in a randomized trial. After randomization patients were treated with a pneumatic leg brace (Aircast¹) or with cast immobilization for 6 weeks. Follow-up examination was carried out 15 months after cessation of therapy and was possible in 90% of the patients studied. Clinical criteria were evaluated according to a validated questionnaire including a 120-point scoring scale. In 42 patients stress tenography was carried out. The functionally treated group had significantly better score values than the immobilized group (functional treatment group 46.4 points; immobilization group 37.2 points). There was no significant difference between the treatment groups in radiological stability after the injury or at follow-up. On the basis of this study and the literature we recommend a primary functional treatment for recent ruptures of the fibular ligaments of the ankle in adults.

Zusammenfassung. Von November 1987 bis Dezember 1988 wurden 60 Patienten mit einer frischen Außenbandruptur in eine randomisierte Studie aufgenommen. Nach der Randomisierung wurden die Patienten entweder funktionell mittels einer abnehmbaren pneumatischen Schiene (Aircast¹) oder durch 6wöchige Ruhigstellung behandelt. Die Follow-up wurde 15 Monate nach Therapieabschluß durchgeführt und erfaßte 90% des Patientenkollektivs. Die Bewertung erfolgte anhand eines eigenen, validierten Fragebogens und eines 120 Punkte umfassenden Scores. Außerdem wurde bei 42 Patienten die radiologische Stabilitätsprüfung durchgeführt. Die funktionell behandelte Gruppe erreichte signifikant bessere Scorewerte als die Gips Gruppe (funktionelle Gruppe 46,4 Punkte; Gips Gruppe 37,2 Punkte). Die radiologischen Werte (Taluskipfung, Talusvorschub) waren so-

wohl im Durchschnittswert, als auch bei der Unterteilung in 3 Schweregrade weder nach dem Unfall, noch bei der Follow-up signifikant unterschiedlich. Auf der Basis unserer Studie und der Literatur empfohlen wird die primär funktionelle Therapie als Therapie bei der primären frischen fibularen Bandruptur des oberen Sprunggelenks beim Erwachsenen

In den vergangenen Jahren wird in vielen Bereichen der Medizin ein deutlicher Trend hinsichtlich der Verkürzung der Ruhigstellungs- und Entlastungszeiten, hin zur möglichst raschen Mobilisation und Wiedererlangung der Funktion deutlich. Kaum ein anderes Behandlungskonzept wie das der frischen fibularen Bandruptur kann dies deutlicher belegen und hat in den vergangenen Jahren einen krasser Wandel in der Unfallchirurgie erlebt. Noch bis zum Beginn der 70er Jahre wurden Verletzungen der lateralen Bandstrukturen mehr oder minder ignoriert und entsprechende Verletzungen unter dem Begriff Distorsion beschrieben [21]. Erst mit Verbesserung der Diagnostik, insbesondere der Einführung gehaltener Aufnahmen, wurde auch die Therapie der fibularen Bandverletzung differenziert. Nach Veröffentlichung besserer Ergebnisse durch die operative Therapie [1–3, 8, 10, 11, 13, 21, 26–29, 32, 38] und befriedigender Resultate der konservativen Maßnahmen in nur 60–80% der Fälle [1, 2, 13, 28, 39] wurde in Deutschland nahezu jede fibulare Bandruptur operativ versorgt. Die primäre Bandnaht mit postoperativer sechswöchiger Immobilisation galt als die Methode der Wahl. Obwohl bereits Vergleichsstudien von Niedermann et al. [24], v.d. Hoogenband [12] und Evans et al. [6] über Vorteile der konservativ – funktionellen Therapie berichteten, änderte sich das Behandlungskonzept erst mit der Veröffentlichung weiterer deutscher randomisierter Vergleichsstudien ab 1987, die keine Vorteile gegenüber der Operation zeigten [19, 30, 31, 40, 41].

Aufgrund der kontroversen Diskussion führten wir zunächst eine randomisierte Studie zum Vergleich der pri-

¹ Aircast – Schiene, Fa. Aircast Europa, Rosenheim BRD.

mären Operation versus der alleinigen Gipsbehandlung durch, die ebenfalls keine Vorteile gegenüber der Operation zeigte [19]. Retrospektive Studien berichten über gleichwertige Erfolge der funktionellen Behandlung [7, 23, 30, 33, 34, 36, 41]. Das veranlaßte uns, mit einer zweiten randomisierten Studie die Ergebnisse der Gipsbehandlung mit der funktionellen Behandlung durch die Aircastschiene zu vergleichen.

Patienten und Methode

Patienten

Von November 1987 bis Dezember 1988 wurden 60 Patienten im Alter zwischen 16 und 40 Jahren mit einer frischen Außenbandruptur in die randomisierte Studie aufgenommen. Von den 60 Patienten konnten 54 Patienten, je 27 in der funktionellen Behandlungsgruppe (Aircastschiene) und 27 in der Gipsgruppe, nachuntersucht werden. Bezüglich des Alters, Geschlechts und der verletzten Seite bestanden keine signifikanten Unterschiede ($\chi^2 p > 0,05$) (Tabelle 1). Der Sport war mit 66% die wesentliche Unfallursache (Tabelle 2 und 3).

Studiendesign (Abb. 1)

Einschluß- und Ausschlußkriterien. In die Studie aufgenommen wurden Patienten im Alter zwischen 16 und 45 Jahren. Eine frische Außenbandruptur lag vor, wenn ein adäquates Supinationstrauma angegeben wurde. Desweiteren mußte klinisch eine druckschmerzhafte Schwellung über dem Außenknöchel und Außenband vorliegen. Zum Ausschluß einer Fraktur erfolgte danach eine Übersichtsaufnahme des betroffenen Sprunggelenks in 2 Ebenen und anschließend gehaltene Aufnahmen mit dem Haltgerät nach Prof. Scheuba, Fa. Telos mit 15 kp Belastung ohne Anästhesie. Eine frische Außenbandruptur wurde angenommen, wenn radiologisch mindestens eine Taluskippung von 7° oder ein Talusvorschub von mindestens 7 mm und eine Differenz von 5° bzw. 5 mm zur gesunden Seite vorlag, und das Unfallereignis nicht länger als 24 h zurücklag. Zum Ausschluß kamen Patienten mit Mehrfachverletzungen, offenen Verletzungen, Durchblutungsstörungen und generalisierten Erkrankungen wie Diabetes mellitus, Kollagenosen, Marcumartherapie und generalisierte Infektionen. Waren die Einschlußkriterien erfüllt und lagen keine Ausschlußkriterien vor, wurde dem Patienten die Teilnahme an einer Studie mitgeteilt.

Randomisierung. Es wurde eine balancierte Randomisierung durchgeführt. Die Information über die Zuteilung zu den verschiedenen Therapiegruppen enthielten versiegelte Briefumschläge, die nach Einwilligung des Patienten zur Teilnahme an der Studie geöffnet wurden.

Therapiegruppen. Schon vor Zuteilung entsprechender Therapie erfolgte die Hochlagerung und Kühlung des betroffenen Sprunggelenks. Bei der Aircastgruppe wurde nach Zuteilung die Schiene angelegt und der Patient im Umgang mit der Schiene unterrichtet, außerdem erhielt er Unterarmgehstützen. Der Patient wurde angewiesen, das Sprunggelenk in den ersten 10 Tagen nach dem Unfall zu entlasten, die Schiene konsequent Tag und Nacht zu tragen, und nur zum Kühlen und zur Hygiene abzulegen. Danach wurde der Brace im Schnürschuh oder festen Turnschuh für insgesamt 6 Wochen nach dem Unfall getragen. Bei der Gipsgruppe wurde primär ein Unterschenkelgips in Pronations-/Eversionshaltung des Fußes angelegt. Nach 10 Tagen erfolgte die Anlage eines zirkulären Unterschenkelgipses in leichter Pronationsstellung für insgesamt 6 Wochen nach dem Unfall. Alle Patienten wurden angewiesen, für die ersten 3 Tage nach dem Unfall das Bein zu Hause hochzulagern. Während der 6wöchigen Behandlungszeit wurden alle Patienten in 14tägigen Abständen zur ambulanten Kontrolle einbestellt.

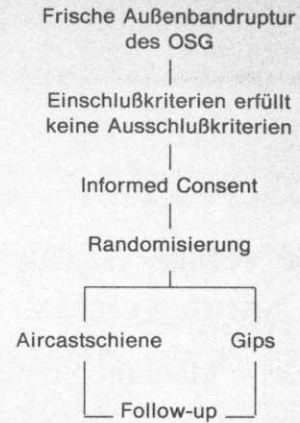


Abb. 1. Studiendesign

Tabelle 1. Alter, Geschlecht, verletzte Seite

		Aircast (n=27)	Gips (n=27)
Alter:	Median	22 Jahre	21 Jahre
	Range	16–45 Jahre	16–36 Jahre
Geschlecht:	weiblich	9	9
	männlich	18	18
Seite:	rechts	14	19
	links	13	8

Tabelle 2. Unfallursache

	Aircast	Gips
Fußball	6	8
Basketball	2	3
Badminton	0	5
Joggen	3	0
Volleyball	3	2
Andere Sportarten	4	1
Treppe	3	3
Bordstein	2	2
Leiter	2	0
Andere	2	3
Gesamt	27	27

Tabelle 3. Unfallart

	Aircast (n=27)		Gips (n=27)	
	n	[%]	n	[%]
Sportunfall	17	63	19	70
Arbeitsunfall	7	26	0	0
zu Hause	2	7	6	22
Andere	1	3	2	7

Follow-up. Die Follow-up erfolgte in beiden Therapiegruppen im Median 15 Monate (Aircast 12–19 Monate, Gips 12–17 Monate) nach Therapieabschluß. Die Follow-up-Rate betrug 90%. Von den 6 Patienten, die der Follow-up verloren gingen, waren 4, trotz Nachfrage über das Einwohnermeldeamt, nicht mehr zu erreichen. Zwei Patienten waren nicht bereit, sich nachuntersuchen zu lassen. Weitere zwölf Patienten entfielen zur radiologischen Nachuntersuchung: 4 weil sie die Röntgenuntersuchung ablehnten; 8 weil eine Schwangerschaft vorlag oder nicht auszuschließen war. Die Follow-up erfolgte anhand eines eigenen, validierten Fragebogens, einer klinischen Untersuchung und gehaltenen Aufnahmen des betroffenen Sprunggelenks. Die gehaltenen Aufnahmen wurden gesondert von einem „blinden“ Radiologen nach der von Noesberger [25] angegebenen Methode ausgewertet.

Dokumentation und Statistik. Die Daten wurden mit verschlüsselten Patientennummern in einem Personal Computer Merco XT auf einer dBase Datenbank erfaßt. Unterschiede zwischen den beiden Gruppen wurden mit dem χ^2 Test bei zweiseitigen Fragestellungen mit $\alpha=0,05$ untersucht. Die Score-Werte und die subjektive Bewertung mit einer Skala wurden mit dem Wilcoxon-Test überprüft. Als Signifikanzgrenze wurde $p < 0,005$ festgelegt.

Ergebnisse

Ein 120 Punkte (von -60 bis +60) umfassender Score berücksichtigt Umknickneigung, Stabilität, Schmerzen, Schwellneigung, Belastungsfähigkeit, Sportfähigkeit und Beweglichkeit. Die Aircastgruppe erreichte signifikant bessere Score-Werte als die Gipsgruppe (Abb. 2). Die durchschnittliche Scorepunktzahl der Aircastgruppe betrug 46,4 Punkte, die der Gipsgruppe 37,2 Punkte.

Erneute Umknickereignisse gaben in der Aircastgruppe 8 (30%) und in der Gipsgruppe 10 (37%) Patienten an. Bei den Patienten, die erneute Supinationstraumen angaben, fanden seit Therapieabschluß in der Aircastgruppe 2,2, in der Gipsgruppe 3,6 Umknickereignisse statt (Tabelle 4). Die Stabilität des verletzten Gelenks bewerteten 18 (67%) Patienten der Aircastgruppe und 13 (48%) der Gipsgruppe als gleich stabil zur unverletzten Seite. Sechs (22%) Patienten der Aircastgruppe und zehn (27%) der Gipsgruppe gaben ein leichtes Unsicherheitsgefühl beim Gehen ohne Wegknicken und Schmerz an. Nur 6 Patienten, 2 (7%) aus der Aircastgruppe und 4 (15%) aus der Gipsgruppe, verspürten ein leichtes Instabilitätsgefühl mit spontanem, leichtem Wegknicken. Ein Patient aus der Aircastgruppe gab gelegentliches Umknicken mit Schmerz und Schwellung an (Tabelle 5). Ca. 70% aller Patienten waren auch bei starker Belastung völlig schmerzfrei (67% Aircast; 70% Gips). Über leichte Schmerzen bei intensiver Belastung klagte noch ca. ein Drittel der Patienten (33% Aircast; 26% Gips). Nur ein Patient der Gipsgruppe gab mäßige Schmerzen bei geringer Belastung an. Über stärkere Schmerzen oder gar Ruhe- und Nachtschmerzen klagte kein Patient (Tabelle 6). 15 Monate nach Therapieabschluß bestand kaum noch eine Schwellneigung in beiden Behandlungsgruppen. 26 (96%) Patienten der Aircastgruppe und 24 (89%) der Gipsgruppe bemerkten keinerlei Schwellneigung des Sprunggelenks. Nur ein Patient aus der Gipsgruppe gabe eine ständige Schwellung des Gelenks an (Tabelle 7). Bezüglich der Sportfähigkeit wurden den Patienten 2 Fragen vorgelegt. 20 Patienten (74%) aus der Aircastgruppe und 17 (63%) aus der Gipsgruppe gaben

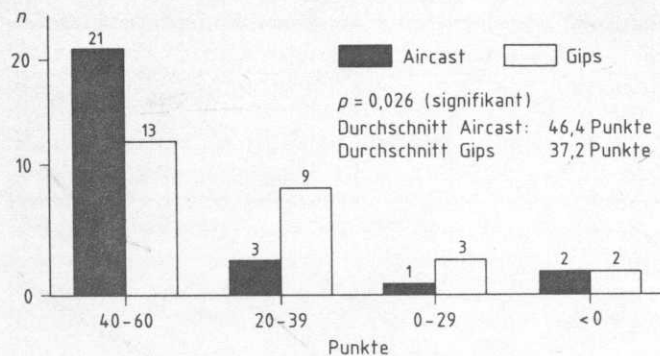


Abb. 2. Scoreverteilung (120 Punkte-Score)

Tabelle 4. Durchschnittliche Umknickereignisse nach Therapieabschluß. Aircast-Schiene $n=2,25$, Gips $n=3,6$ ($p=0,77$, nicht signifikant). Sind Sie seit Abschluß der Behandlung nochmals mit dem Fuß umgeknickt?

	Aircast (n=27)		Gip (n=27)	
	n	[%]	n	[%]
Ja	8	30	10	37
Nein	19	70	17	63

Tabelle 5. Stabilität. Wie bewerten Sie die Stabilität im verletzten Gelenk?

	Aircast (n=27)		Gips (n=27)	
	n	[%]	n	[%]
- beide Sprunggelenke gleich stabil, kein Unterschied bei Belastung	18	67	13	48
- ab und zu leichtes Unsicherheitsgefühl beim Gehen, kein Wegknicken, kein Schmerz	6	22	10	27
- leichtes Instabilitätsgefühl mit spontanem leichtem Wegknicken, keine Sturz- und Schwellneigung	2	7	4	14
- gelegentliches Umknicken mit Schmerz und Schwellung	1	2	0	0
- häufiges Umknicken, auch bei geringer Belastung evtl. Schmerzen	0	0	0	0
- ständiges Wegknicken auch bei geringer Belastung	0	0	0	0

$p=0,27$ (nicht signifikant)

an, daß der Fuß für sie beim Sport kein Problem darstellt. Für 3 (11%) Patienten der Aircastgruppe und 5 (14%) der Gipsgruppe traf dies nicht zu. Die statistische Auswertung zeigte bezüglich dieser Fragestellung mit $p=0,26$ keinen signifikanten Unterschied, erst dann wenn zwischen voller Zustimmung (trifft voll zu) und einfacher Zustimmung (trifft zu) differenziert wurde ($p=4,7-3$) (Tabelle 8). Je 20 sporttreibende Patienten aus der Aircast- und Gipsgruppe gaben an, ihre Sportart wie vor dem Unfall ausüben zu können. Bezüglich der vollen Zustim-

Tabelle 6. Schmerzen. Haben Sie Schmerzen im betroffenen Gelenk?

	Aircast (n=27)		Gips (n=27)	
	n	[%]	n	[%]
- keine Schmerzen, auch nicht bei starker Belastung, insgesamt ist der Fuß für mich kein Problem	18	67	19	70
- leichte Schmerzen bei intensiver Belastung, keine Beeinträchtigung bei alltäglicher Belastung	9	33	7	25
- mäßige Schmerzen bei geringer Belastung, Schmerzen beim Gang auf unebenem Gelände oder Laufen, keine Schmerzen auf ebenen Flächen	0	0	1	2
- Schmerzen auf ebenen Flächen, starke Schmerzen bei Belastung, kein Ruhe-schmerz	0	0	0	0
- Ruhe- und Nachtschmerz, Dauerschmerz	0	0	0	0

$p=1$ (nicht signifikant)

Tabelle 7. Schwellneigung

	Aircast (n=27)		Gips (n=27)	
	n	[%]	n	[%]
Keine	26	97	24	91
Ständig	0	0	1	2
Ab und zu	0	0	2	5
Manchmal	1	2	0	0

$p=0,60$ (nicht signifikant)

Tabelle 8. Sportfähigkeit. („Beim Sport ist der Fuß für mich kein Problem!“)

	Aircast (n=27)		Gips (n=27)	
	n	[%]	n	[%]
Trifft voll zu	17	63	7	26
Trifft zu	3	11	10	37
Unentschieden	1	2	4	15
Trifft nicht zu	3	11	5	14
Trifft gar nicht zu	0	0	0	0
Kein Sport	3	11	1	3

$p=0,26$ (nicht signifikant)

mung zeigte sich ein deutlicher Unterschied zwischen der Aircast- (70%) und Gipsgruppe (37%; $p=8,6-3$). Insgesamt 5 Patienten gaben an, ihre Sportart nicht wie vor dem Unfall ausüben zu können (Aircast 8%; Gips 5%) (Tabelle 9). Nachdem die Behandlung bei uns abgeschlossen war stellten sich nochmals sieben Patienten, 3 (11%) in der Aircastgruppe und 4 (15%) in der Gipsgruppe, bei einem Arzt wegen Beschwerden am Sprunggelenk vor. In

Tabelle 9. Sportart. („Ich kann meine Sportart wie vor dem Unfall ausüben!“)

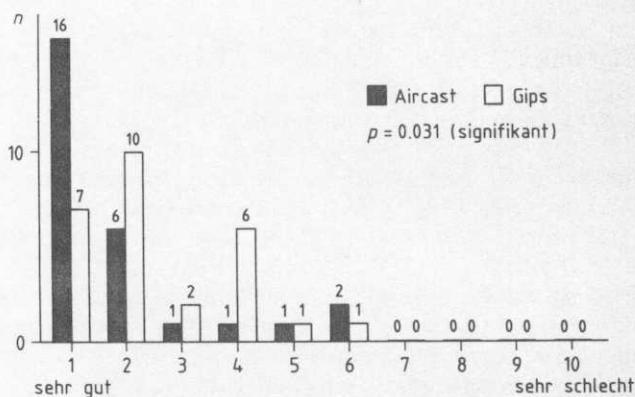
	Aircast (n=27)		Gips (n=27)	
	n	[%]	n	[%]
Trifft voll zu	19	70	10	37
Trifft zu	1	3	10	37
Unentschieden	1	3	4	15
Trifft nicht zu	3	8	2	5
Trifft gar nicht zu	0	0	0	0
Kein Sport	3	8	1	3

$p=0,83$ (nicht signifikant)

Tabelle 10. Wiederbehandlung. („Mußten Sie noch einmal wegen dem Sprunggelenk behandelt werden nachdem die Behandlung bei uns abgeschlossen war?“)

	Aircast (n=27)		Gips (n=27)	
	n	[%]	n	[%]
Ja	3	11	4	15
Nein	24	89	23	85

$p=1$ (nicht signifikant)

**Abb. 3.** Subjektive Bewertung durch Patienten (10 Punkte-Skala)

keinem Fall wurde eine operative Maßnahme für notwendig gehalten (Tabelle 10). Den Behandlungserfolg bewerteten die Patienten der Aircastgruppe besser als die der Gipsgruppe (Abb. 3, Tabelle 11).

Die radiologischen Werte (Taluskipfung, Talusvorschub) waren sowohl im Durchschnittswert, als auch bei der Unterteilung in drei Schweregrade weder nach dem Unfall, noch bei der Follow-up signifikant unterschiedlich (Tabelle 12, 13). Die Minderung der Taluskipfung durch die Aircastschiene betrug für die Taluskipfung $5,6^\circ$, für den Talusvorschub 2,9 mm und durch die Gipsbehandlung $5,9^\circ$ und 3,5 mm.

Tabelle 11. Subjektive Bewertung („Wie bewerten Sie das Behandlungsergebnis?“)

	Aircast (n=27)		Gips (n=27)	
	n	[%]	n	[%]
Sehr gut	18	67	11	41
Gut	6	22	10	37
Befriedigend	3	11	6	22
Ausreichend, mangelhaft	0	0	0	0

p=0,031 (signifikant)

Tabelle 12. Radiologie nach Unfall (Durchschnitt)

	Aircast (n=27)	Gips (n=27)
Gesunde Seite (Taluskipfung)	1,11°	1,07°
Gesunde Seite (Talusvorschub)	5,04 mm	5,19 mm
Betroffene Seite (Taluskipfung)	9,41°	9,22°
Betroffene Seite (Talusvorschub)	9,22 mm	9,70 mm

Tabelle 13. Radiologie bei Follow-up (Durchschnitt)

	Aircast (n=22)	Gips (n=20)
Taluskipfung	3,82°	3,35°
Talusvorschub	6,32 mm	6,15 mm

Diskussion

Die Ergebnisse der vorliegenden Studie zeigen keine Vorteile der Immobilisation im Gipsverband gegenüber der funktionellen Behandlung mit der Aircastschiene. In einer vorangehenden Studie [19], von der die 2 Jahresergebnisse vorliegen, die die Operation mit der alleinigen Gipsruhigstellung vergleicht, erreicht die konservative Gruppe gleich gute Ergebnisse wie die operative Gruppe. Bei gleichem Studiendesign erreichten die mit Gips behandelten Patienten bei der Follow-up in beiden Studien den gleichen Score-Wert (37 Punkte). Die Aircastgruppe erreicht mit 46 Punkten einen signifikant besseren Scorewert. Andere Autoren [7, 14, 23, 33, 34] berichten über gleiche Resultate bei der Verwendung der Aircastschiene als Orthese zur primär funktionellen Behandlung. Eine Vergleichsstudie von Tadros [36] zeigt keine Nachteile einer primären Tape-Behandlung mit frühfunktioneller Behandlung im Vergleich zur Ruhigstellung im Gipsverband. Neue experimentelle Untersuchungen über die Effekte der Mobilisation und Adaption bei ligamentären Verletzungen bestätigen diese klinische Ergebnisse [9, 16, 17, 35].

Die retrospektiven Untersuchungen, die die Operation als Methode der Wahl angeben [1, 8, 10, 11, 13, 21, 26, 27, 29, 38] gingen weitgehend von der Vorstellung aus, daß nur die Naht mit nachfolgender Ruhigstellung eine entsprechende Stabilität des oberen Sprunggelenks ge-

währleisten kann. Wir sehen jedoch keine signifikanten Unterschiede bezüglich der radiologischen Instabilität in den Vergleichsgruppen, wobei auffällig ist, daß der Anteil der radiologisch stabilen Gelenke in allen Gruppen hoch ist (Taluskipfung $\leq 5^\circ$, Talusvorschub ≤ 5 mm ca. 80%). Die Einschätzung des subjektiven Stabilitätsgefühls des Patienten korreliert gut mit der radiologisch meßbaren Stabilität, während andere klinische Parameter wie Schwellneigung, Schmerz, Belastungsfähigkeit und Beweglichkeit weit weniger mit der radiologisch meßbaren Stabilität korrelieren [16]. Von besonderem Interesse ist die Sportfähigkeit bei der Behandlung der frischen fibularen Bandruptur. Die Vertreter der operativen Therapie weisen immer wieder auf die Notwendigkeit der Operation beim Sportler, insbesondere beim Leistungssportler, hin [5, 15, 20, 23], obwohl keine Studie belegen kann, daß die primär operative Therapie bessere Ergebnisse erzielt als konservative Maßnahmen. Im Gegensatz dazu stehen Vergleichsstudien [30, 37, 41] die auch für den Sportler die frühfunktionelle Therapie befürworten. Bezüglich der Sportfähigkeit und Wiederaufnahme der vollen sportlichen Betätigung sehen wir in unserem Krankengut Vorteile der primär funktionellen Therapie mit der Aircastschiene. Ob, wie andere Autoren berichten [4, 41], so auch eine raschere Aufnahme der sportlichen Betätigung möglich ist kann durch unsere Studie, aufgrund des Studiendesigns, nicht beantwortet werden. Sportler, die außerhalb der Studie mit der Aircastschiene behandelt wurden nahmen das Training jedoch deutlich eher als 6 Wochen nach dem Unfall wieder auf. Ob dadurch eine höhere Rate chronischer Instabilitäten auftritt ist nicht untersucht worden. Aufgrund der vorliegenden Studien kann jedoch bezüglich der Therapie bei Leistungssportler keine endgültige Aussage gemacht werden, da Vergleichsstudien mit ausreichender Patientenzahl mit dem Zielkriterium Leistungssport fehlen. Auf der Basis unserer Studie und der Literatur empfehlen wird die primär funktionelle Therapie (Aircastschiene) als Therapie der Wahl bei der frischen fibularen Bandruptur. Wegen chondraler und osteochondralen Verletzungen des Sprunggelenks besteht im Wachstumsalter noch eine Indikation zur Operation [22], ebenso bei der Luxatio pedis cum talo, Second-stage-Verletzungen und Rerupturen.

Literatur

1. Broström L (1966) Sprained ankles. Treatment and prognosis in recent ligament ruptures. Acta Chir Scand 132: 537
2. Buch J, Breitegger E, Lessan D (1981) Subluxatoria tali. Unfallchirurgie 7: 36
3. Burri C, Jäger M (1978) Arthrose und Instabilität am oberen Sprunggelenk. Hefte Unfallheilkd 133
4. Carstens H, Noakes TD (1989) A study comparing time to recovery after functional versus cast management of severe lateral ankle sprains. University of Cape Town Medical School, South Africa
5. Eggert A, Grüber J, Darda L (1986) Zur Therapie von Außenknöchelbandverletzungen. Unfallchirurg 89: 316–320
6. Evans GA, Hardcastle, Frenyo AD (1984) Acute rupture of the ankle, to suture or not to suture? J Bone Joint Surg [Br] 66: 209
7. Fritschy D, Junet CH, Bonuin JC (1989) Funktionelle Behandlung von Außenbandläsionen am oberen Sprunggelenk. J Traumatol Sport 4: 131–136

8. Fux HD, Beck R (1985) Diagnostik, Behandlung und Ergebnisse operativ versorgter frischer Außenbandrupturen des oberen Sprunggelenkes. Unfallchirurgie 11: 141–146
9. Gamble JC, Edwards CHC, Max SR (1984) Enzymatic adaptation in ligaments during immobilization. Am J Sports Med 12: 221
10. Grob D, Weber BG (1980) Primäre Naht der frischen fibularen Bandruptur. Technik und Ergebnisse bei 500 Fällen. Z Unfallmed Berufskr 73: 63
11. Hendrich V, Kuner EH, Weiling J (1982) Behandlungsergebnisse nach operativer Versorgung frischer Außenbandverletzungen am oberen Sprunggelenk. Unfallchirurgie 8: 65–68
12. Hoogenband CR vd, Moppes FI van (1987) Die Behandlung der lateralen Ligamentrupturen des oberen Sprunggelenkes mit der Coumans-Bandage und direkte Mobilisation (eine prospektive Vergleichsstudie), Teil 2. Hefte Unfallheilkd 189: 1030
13. Jäger M, Wirth JC (1978) Kapselbandläsionen. Thieme, Stuttgart
14. Jakob RP, Raemy H, Steffen R, Wetz B (1986) Zur funktionellen Behandlung des frischen Außenbandrisses mit der Air-cast-Schiene. Orthopäde 15: 434–440
15. Jaskulka R, Fischer G, Schedl R (1988) Injuries of the lateral ligaments of the ankle joint. Arch Orthop Trauma Surg 107: 217–221
16. Jnoue M, Gomez MA, Hollis JM, Roux RD, Lee EB, Burleson EM, Woo-SL-Y (1986) Medial collateral ligament healing: repair vs non-repair, Bd 11. Transactions of the 32nd Annual ORS, New Orleans, LA
17. Le Dahners T, Gilbert JA, Lester GE (1989) The effect of motion on collagen synthesis, DNA synthesis and fiber orientation during ligament healing. 35th Annual Meeting ORS, Las Vegas, NV
18. Klein J, Albring TH, Rixen D, Tiling TH (1989) Korrelation von Klinik und gehaltener Aufnahme nach fibularer Bandruptur. 8. Kölner Biomechanisches Kolloquium, Köln
19. Klein J, Schreckenberger C, Röddecke K, Tiling TH (1988) Operative oder konservative Behandlung der frischen Außenbandruptur am oberen Sprunggelenk. Randomisierte klinische Studie. Unfallchirurg 91: 154–160
20. Krahl H (1989) Kommentar zum Thema operative vs konservative Therapie der fibularen Bandruptur. Orthopäde 18: 341
21. Meeder PJ, Keller E, Weller S (1981) Die frische fibulare Bandruptur – Diagnose-Therapie-Ergebnisse. Aktuel Traumatol 11: 156–160
22. Melzer C, Stürz H (1987) Zur operativen Therapie chondraler und osteochondraler Ausrisse des fibularen Bandapparates im Wachstumsalter. Unfallchirurg 90: 456–464
23. Neumann K (1987) Ist die konservativfunktionelle Behandlung frischer Außenbandruptur am OSG gerechtfertigt? Teil 2. Hefte Unfallheilkd 189: 1018
24. Niedermann B, Anderson A, Byrde-Anderson S, Funder V, Jörgensen JB, Lindholmer E, Fuust M (1981) Rupture of the lateral ligaments of the ankle: operation or plastercast. Acta Orthop Scand 52: 579
25. Noesberger B (1976) Ein Halteapparat zum differenzierten Nachweis der fibularen Bandläsion. Helv Chir Acta
26. Paar O, Bernett P (1984) Die frische fibulare Kapselbandruptur am oberen Sprunggelenk. Unfallheilkunde 87: 27
27. Prins JG (1978) Diagnosis and treatment of injury to the ligament of the ankle. Acta Chir Scand 486: 1–152
28. Russe O (1967) Konservative und operative Behandlung der Supinationsluxation am oberen Sprunggelenk. Hefte Unfallheilkd 92: 104
29. Ruth CH J (1961) The surgical treatment of injuries of the fibular collateral ligaments of the ankle. J Bone Joint Surg 43: 229–240
30. Sommer HM, Arza D (1987) Die konservative funktionelle Behandlung der fibularen Kapselbandruptur auch bei Leistungssportler? Sportverletzung-Sportschaden 1: 25
31. Sommer HM, Arza D, Ahrendt J (1987) Behandlungsergebnisse von operativ und konservativ versorgten fibularen Bandrupturen. Teil 1. Hefte Unfallheilkd 189: 1012
32. Staples OS (1975) Ruptures of the fibular collateral ligament of the ankle: results study of immediate surgical repair. Joint Surg [Am] 57: 101
33. Stover CN (1980) Air stirrup management of ankle injury in the athlete. Am J Sports Med 8: 360
34. Stover CN (1986) Functional sprain management of the ankle. Ambulatory Care 11: 25
35. Stuessi E, Tiegermann V, Gerber H, Raemy H, Stacoff A (1987) A biomechanical study of the stabilisation effect of the ankle brace. 10th International Congress of the ISIB Sweden
36. Tados CH (1990) The treatment of ankle sprains: Conservative vs early mobilisation. 57th Annual Meeting AAOS, New Orleans, LA
37. Weise K, Rupt G, Weinelt J (1988) Die laterale Bandruptur des OSG beim Sport. Aktuel Traumatol 18: 54–66
38. Zwipp H, Tschorne H, Oestern HJ (1983) Die frischen Bandrupturen am oberen Sprunggelenk. Diagnostik, Therapie, Spätergebnisse. Unfallheilkunde 86: 275
39. Zwipp H, Tschorne H, Blauth M (1985) Zur konservativen Behandlung der fibularen Bandruptur des oberen Sprunggelenkes. Unfallchirurg 88: 159
40. Zwipp H, Tschorne H, Hoffmann R, Wippermann B (1985) Therapie der frischen fibularen Bandruptur. Orthopäde 15: 446–453
41. Zwipp H, Hoffmann R, Wippermann B, Thermannschalk F (1989) Fibulare Bandruptur am oberen Sprunggelenk. Orthopäde 18: 336–341

Dr. J. Klein
 Abteilung für Unfallchirurgie
 II. Chirurgischer Lehrstuhl der Universität
 Klinikum Köln-Merheim
 Ostmerheimerstraße 200
 W-5000 Köln 91
 Bundesrepublik Deutschland